症例1

熊本市民病院
田中莉佳

症例

【患者】40歳代、男性

【既往歴】なし

【臨床所見】健診US で膵管拡張（4.5㎜）の指摘あり前医受診。造影CT で十二指腸下行脚に50㎜ 大の腫瘤、同病変に接した主乳頭部に24㎜ 大の腫瘤を認めた。EUS-FNA 目的に当院消化器内科紹介受診。

【検体】十二指腸　EUS-FNA

十二指腸水平脚病変(EUS-FNA)

US→

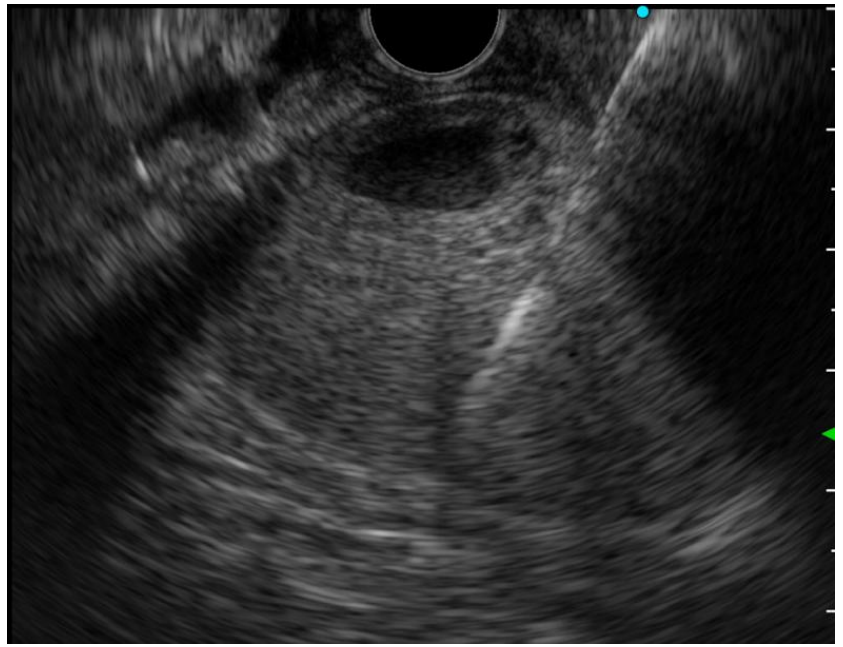

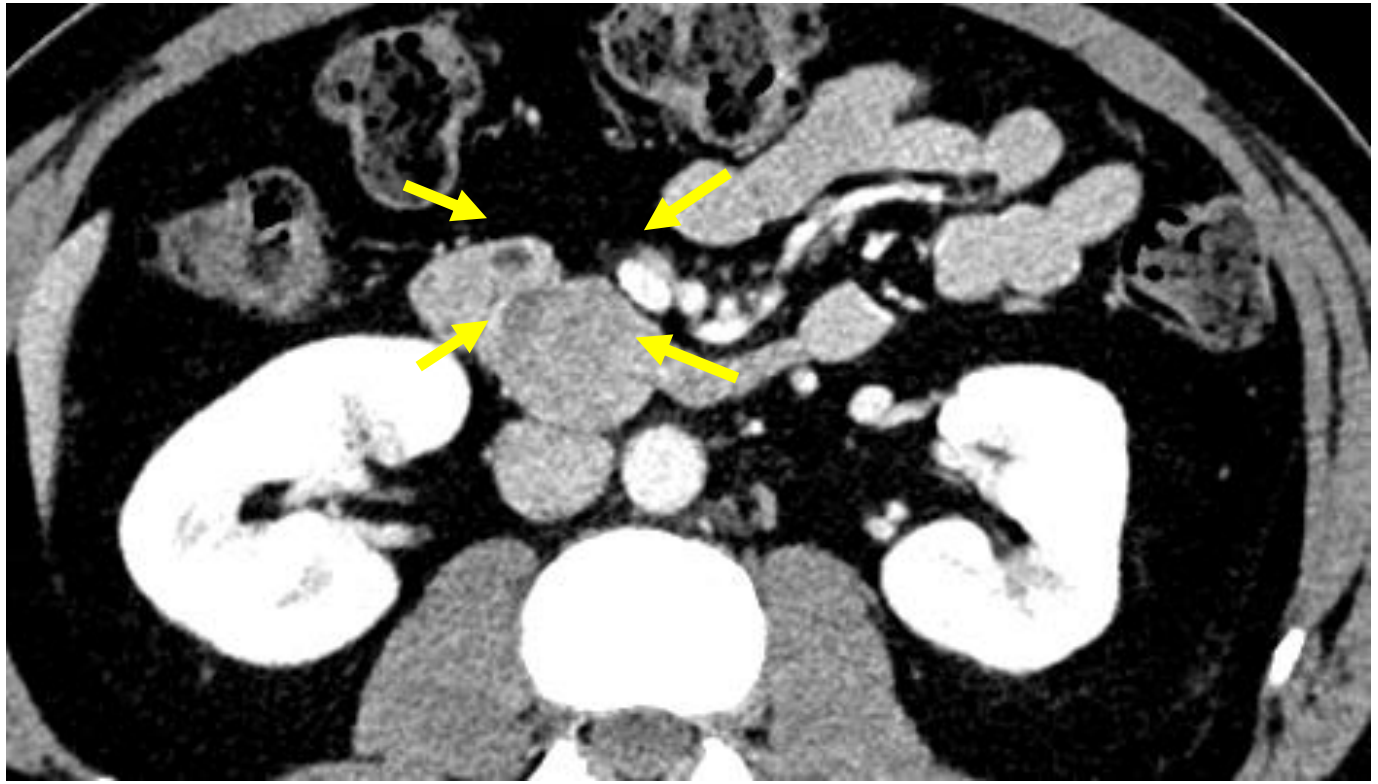

CT↑

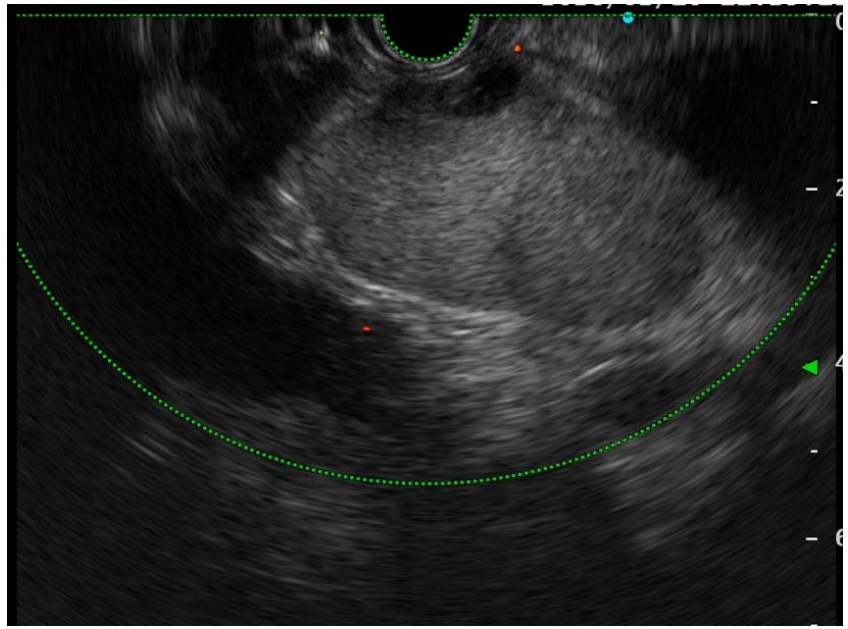

十二指腸乳頭部病変(直視下生検＋EUS-FNA)

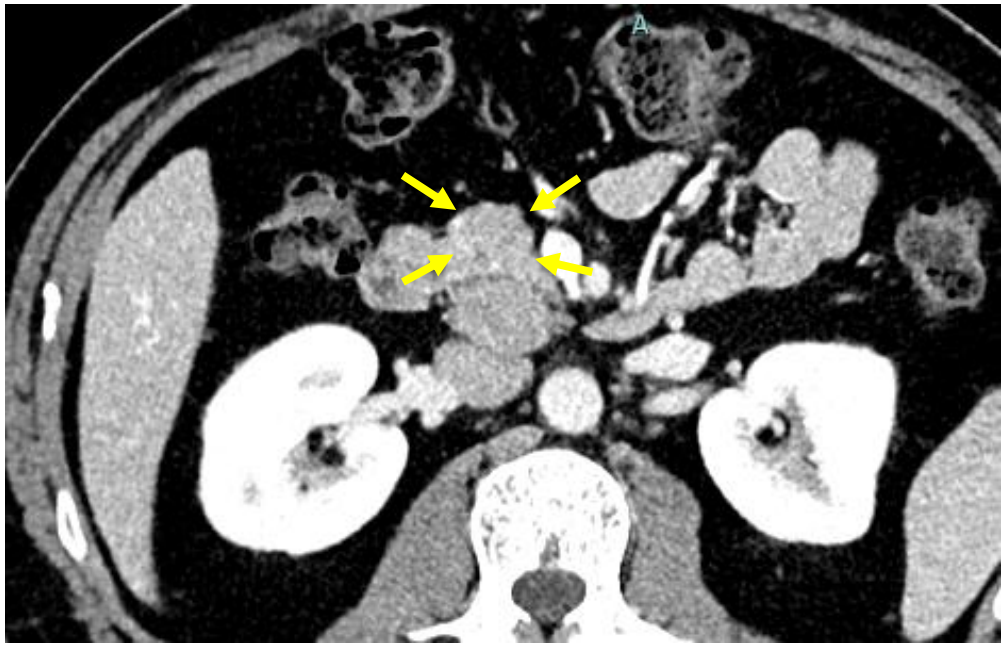

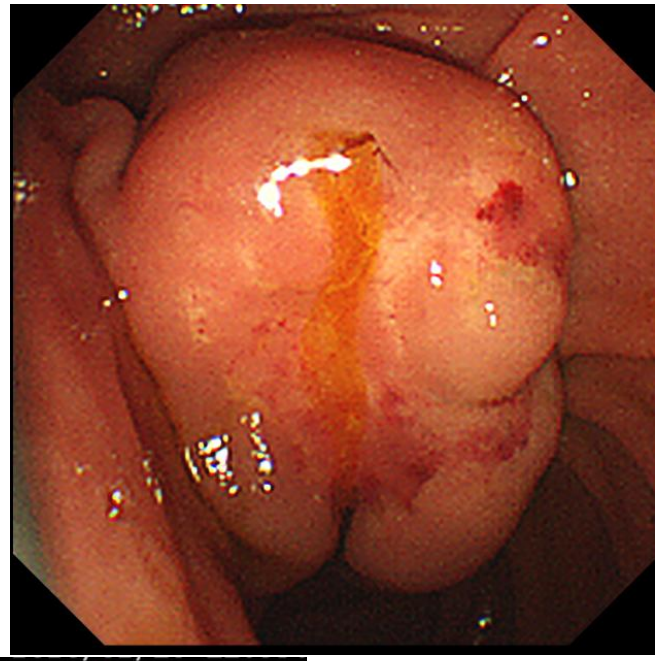

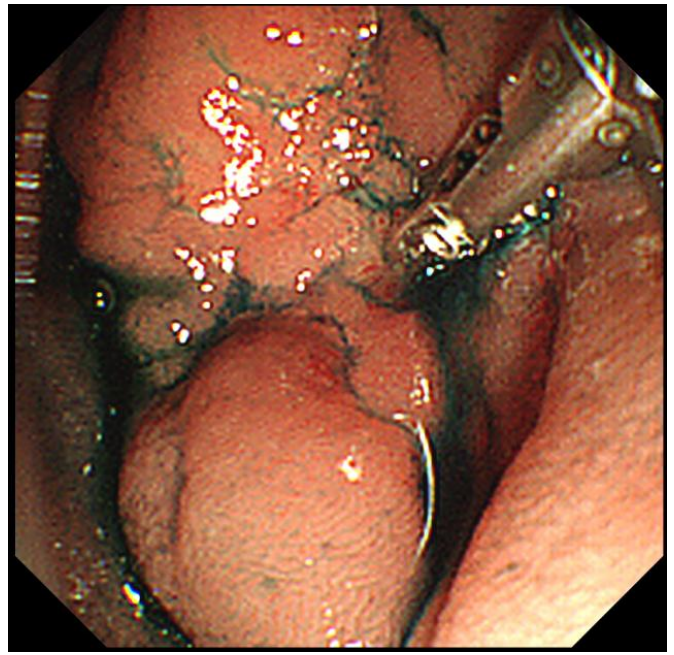

CT ↑

US→

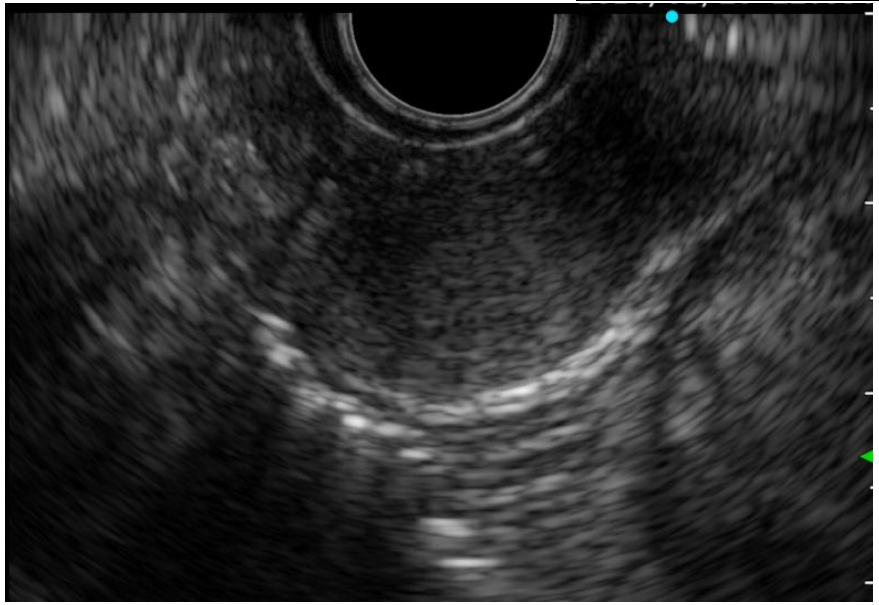

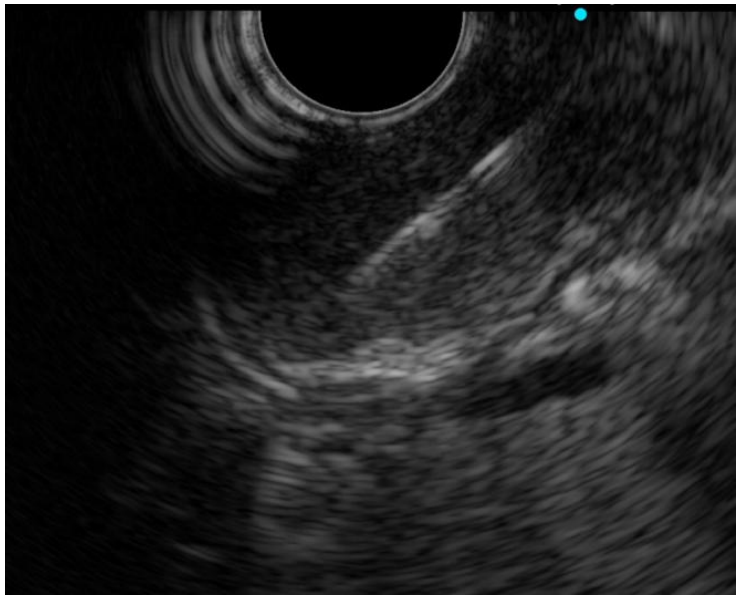

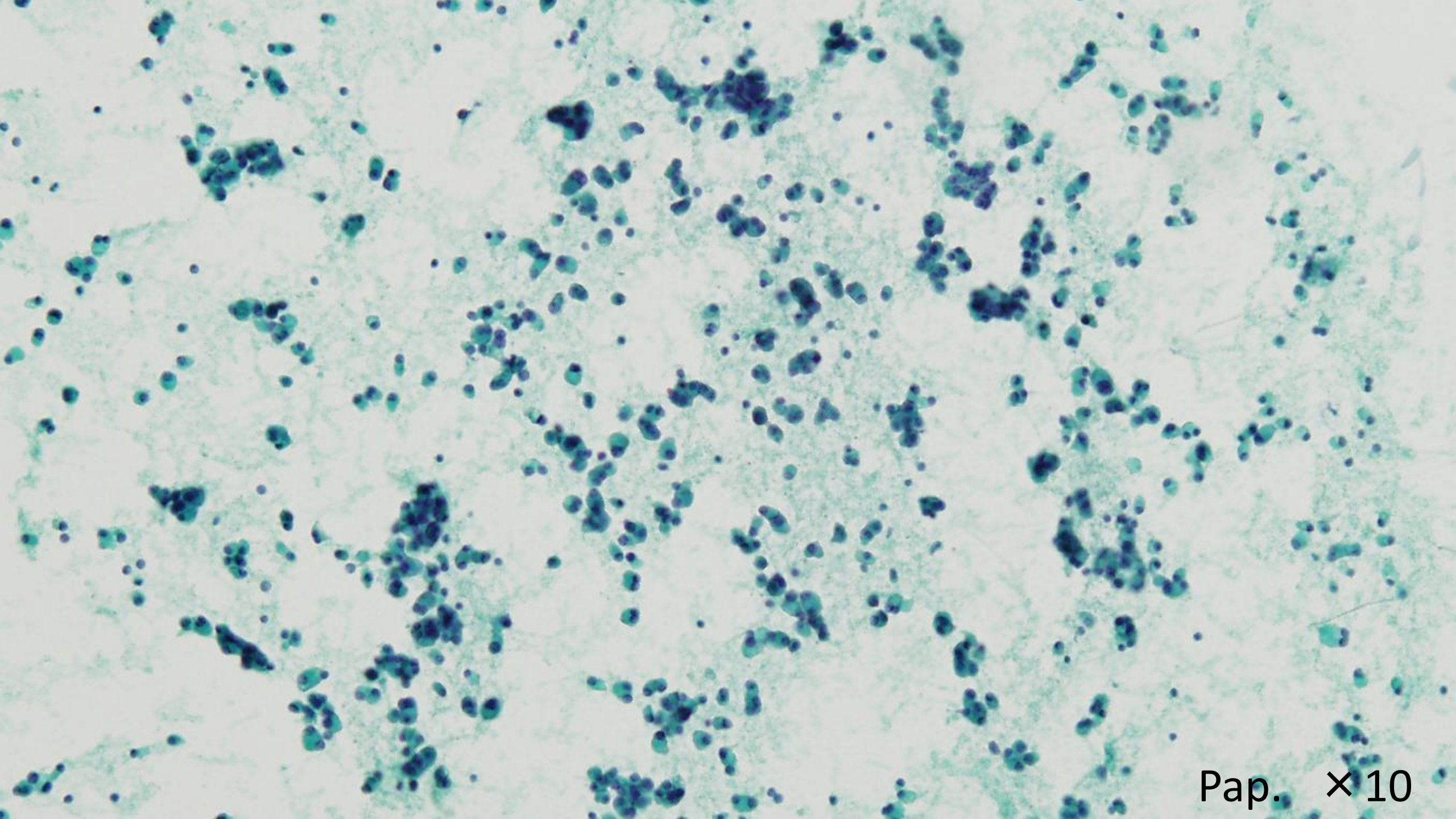
Pap. ×10

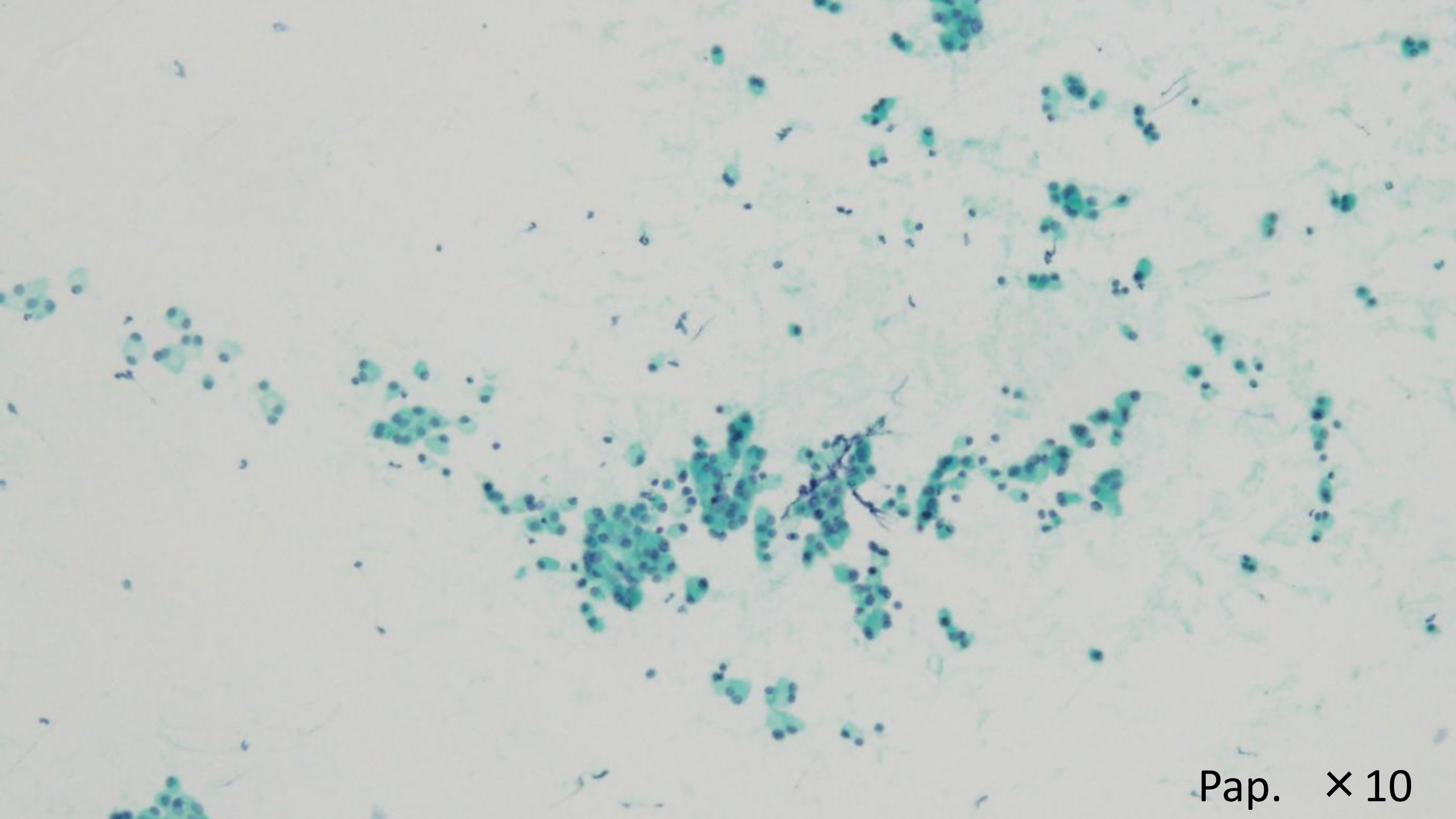
Pap. ×10

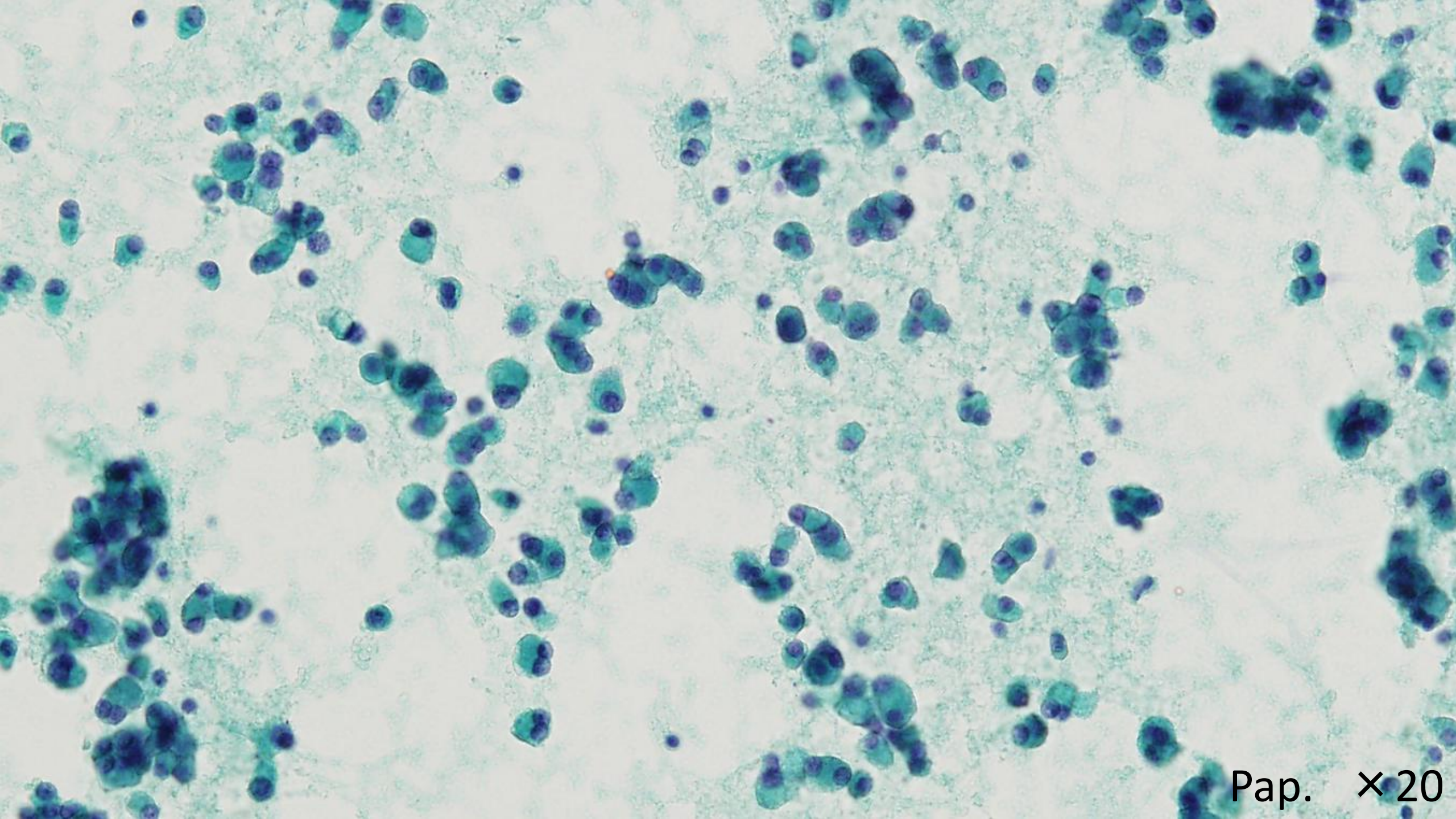
Pap. ×20

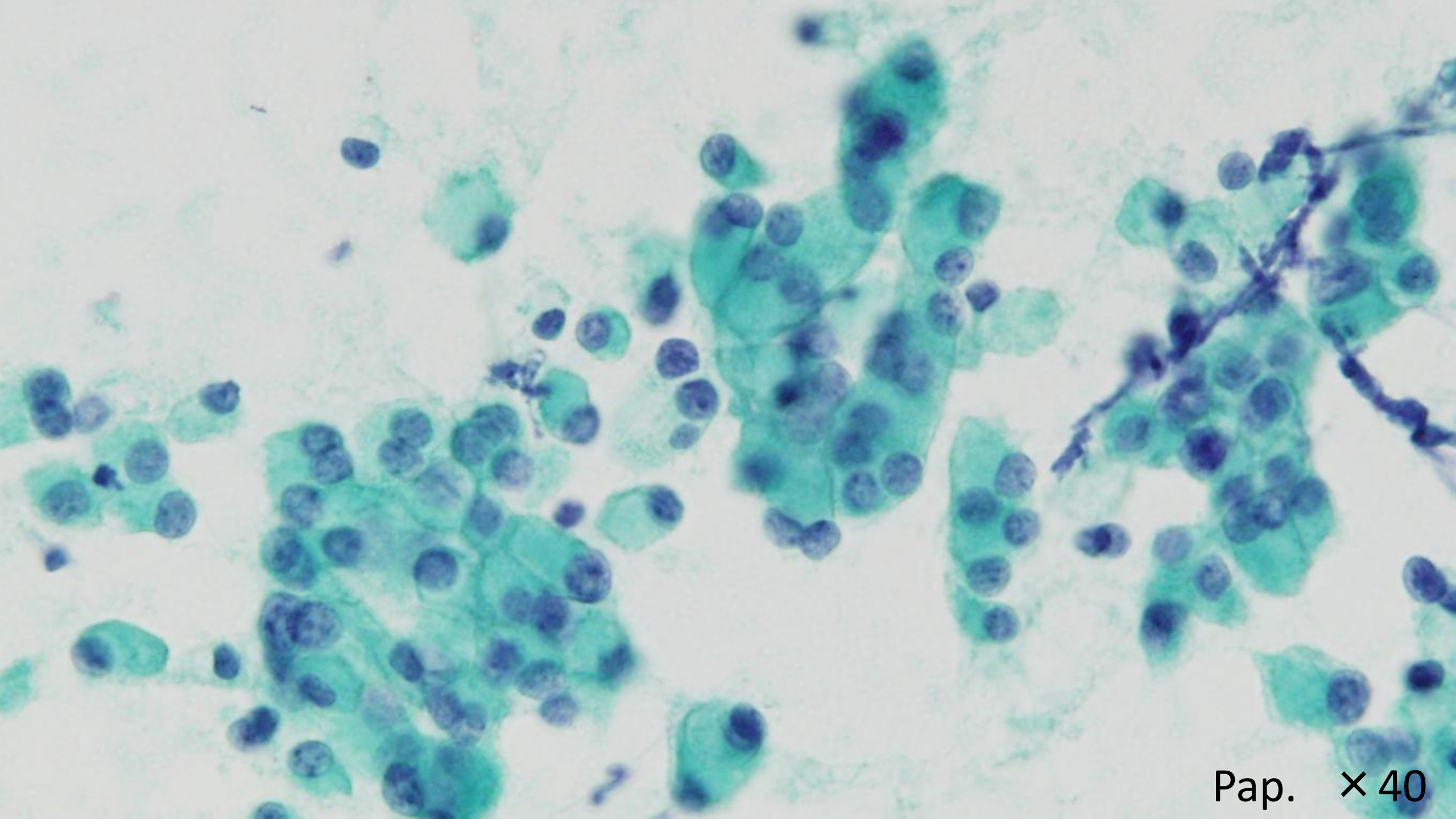
Pap. ×40

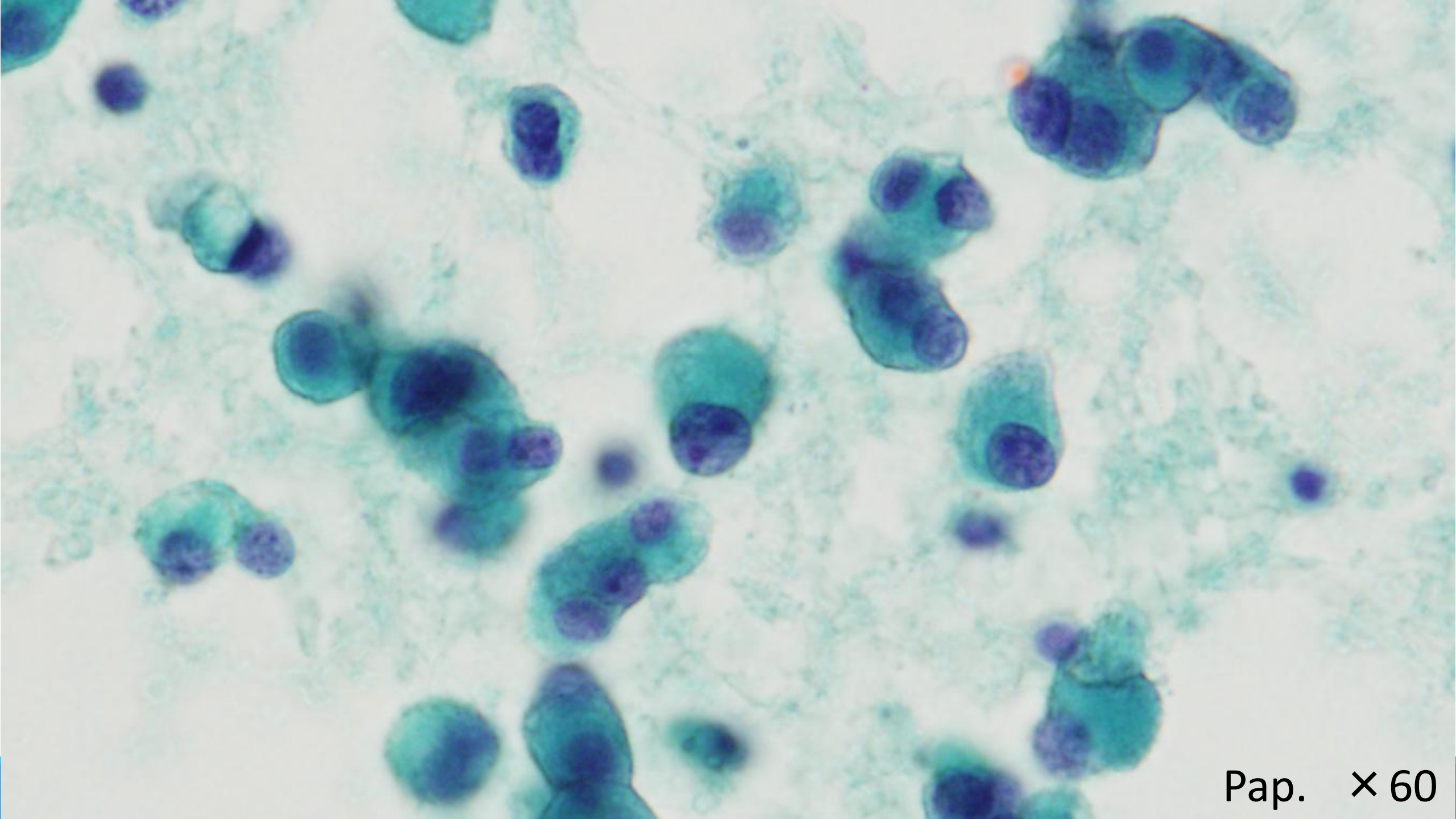
Pap. ×60

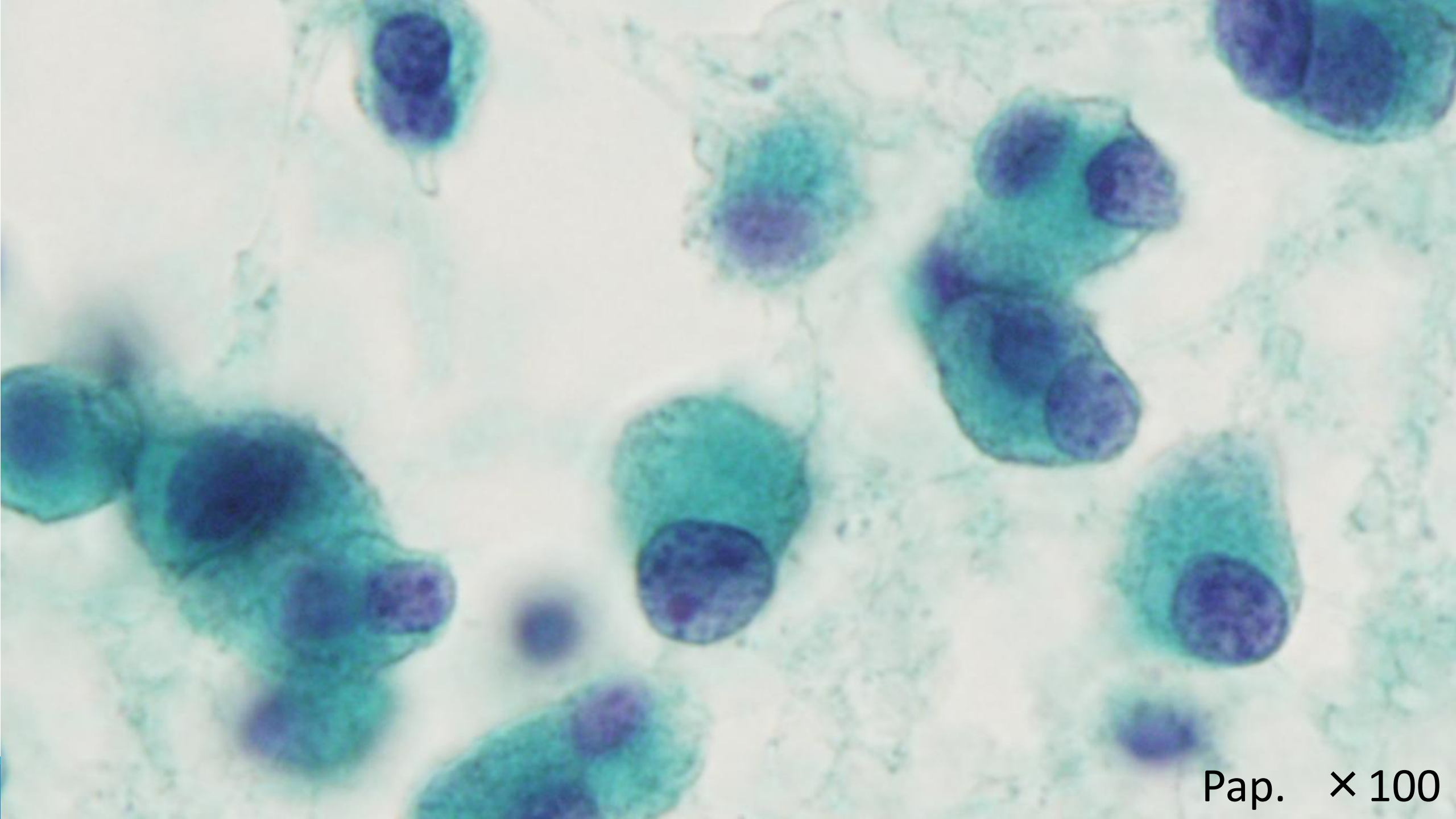
Pap. ×100

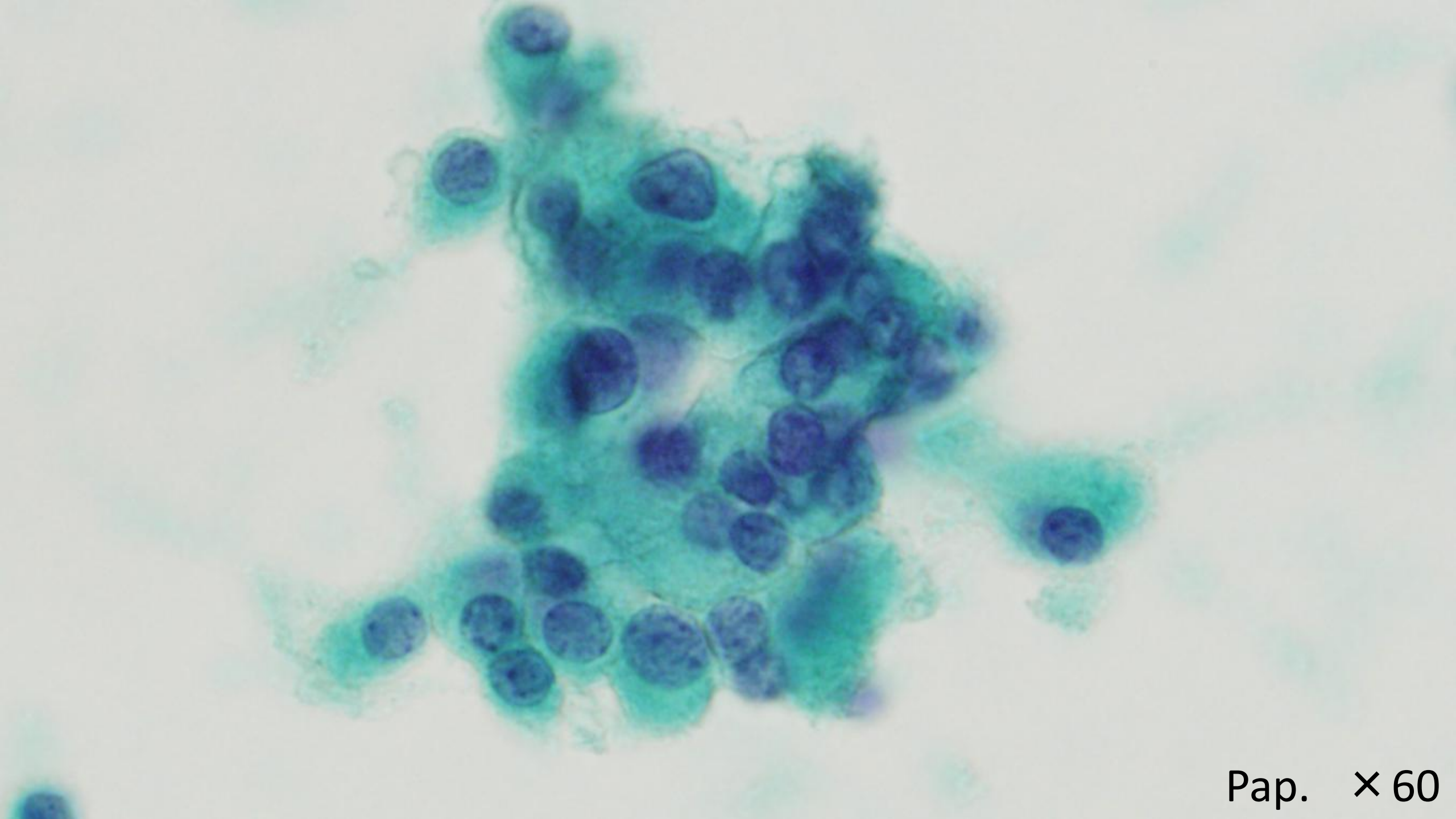

Pap. ×60

細胞診報告

血液を背景に、小型で核偏在性の細胞が結合の緩い集塊から孤立性に出現しています。核は類円形で軽度の大小不同を認め、細顆粒状のクロマチンを呈しています。壊死や細胞分裂像は目立ちません。

良悪性の鑑別は困難です。鑑別困難と判定します。

神経内分泌腫瘍や類円形細胞 GIST が鑑別に挙がります。

EUS-FNA施行時採取検体
HE染色

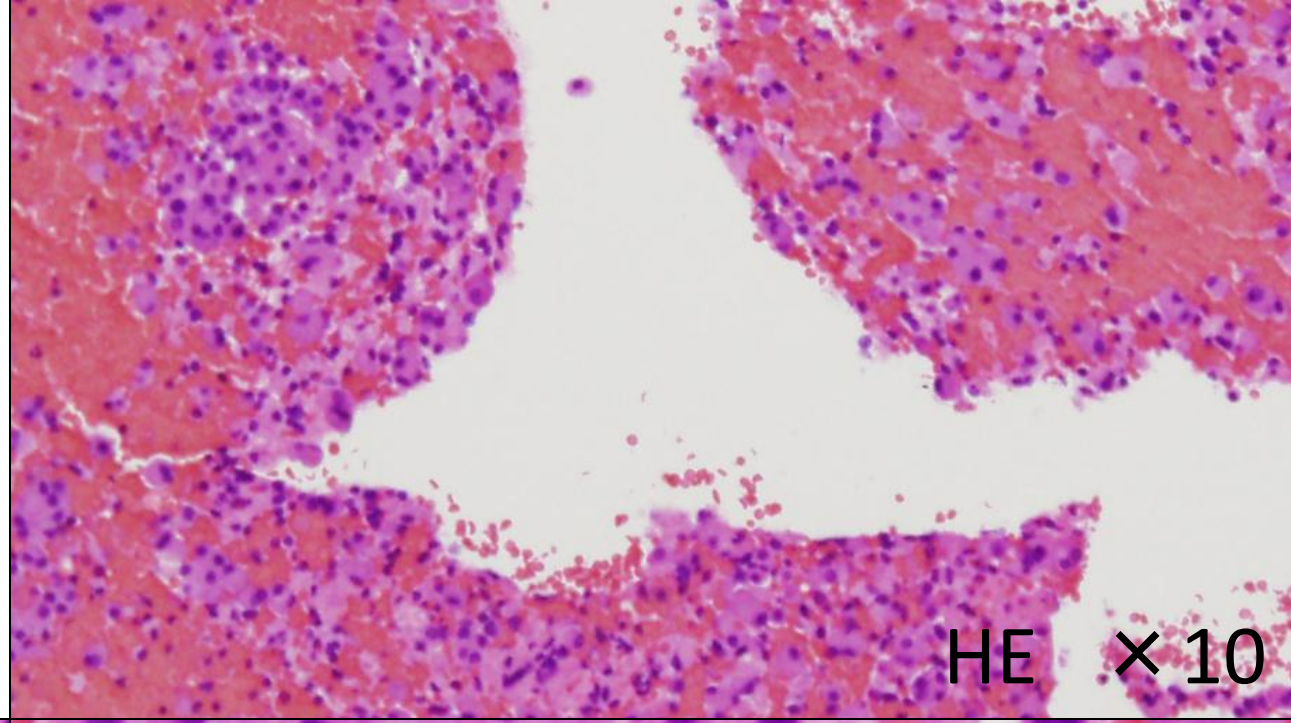

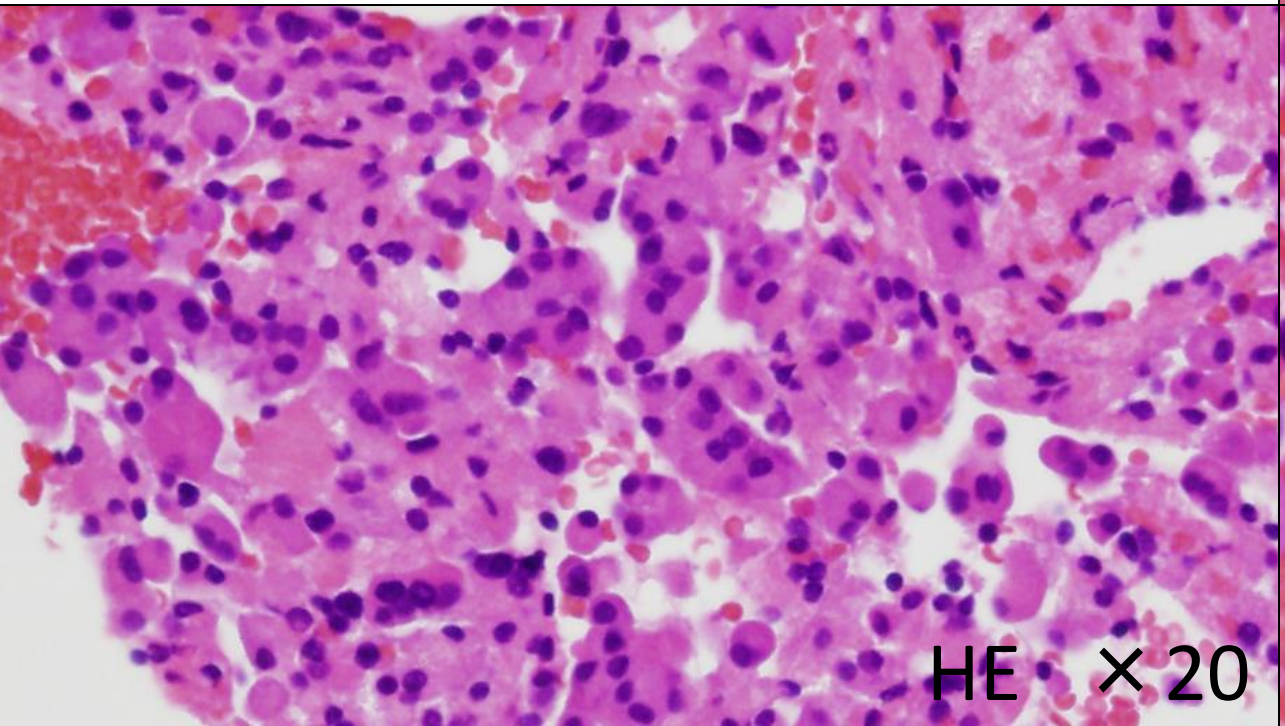

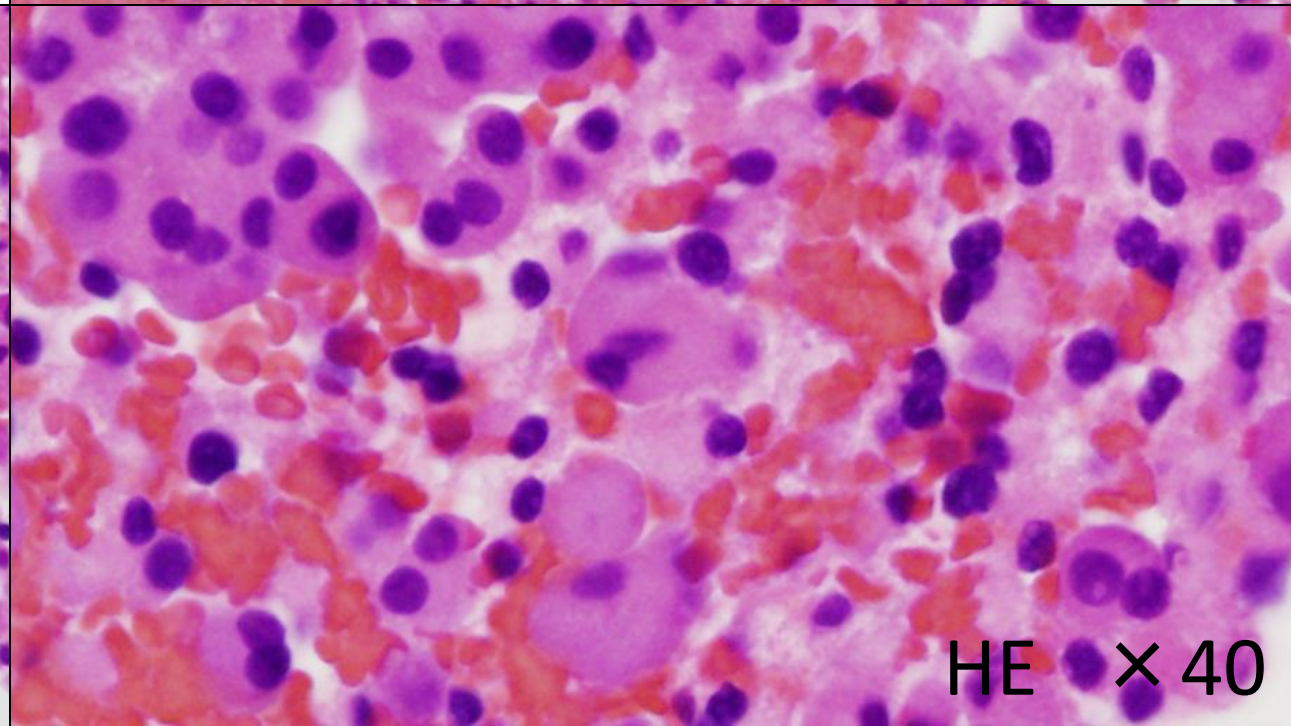

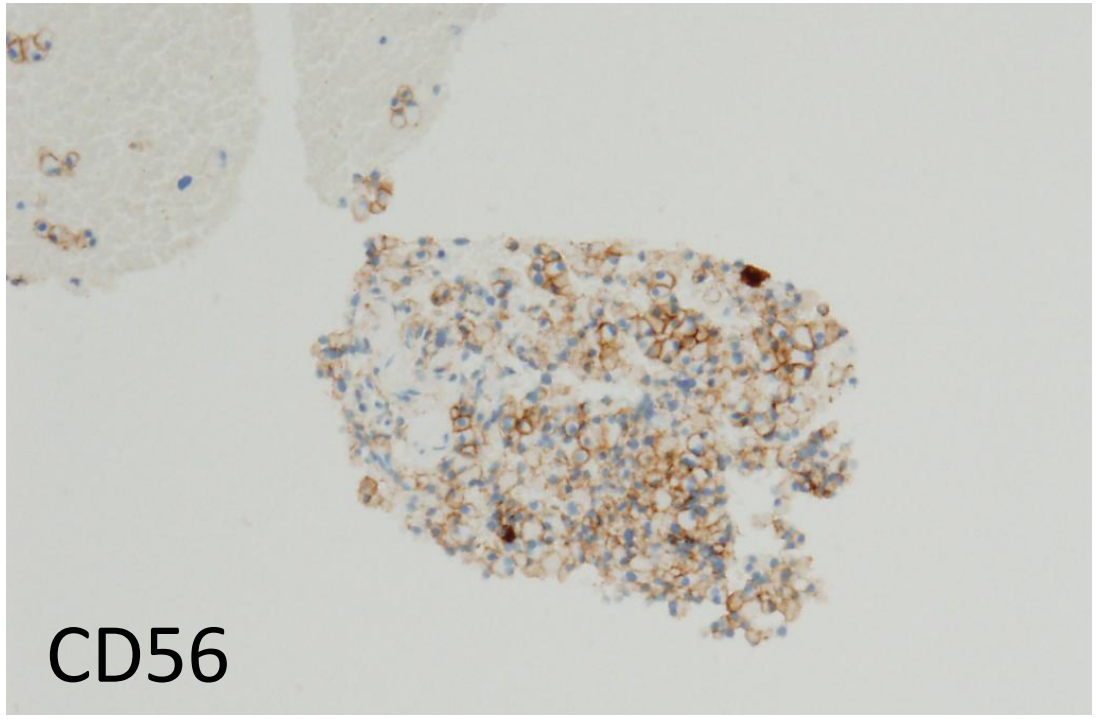

CD56

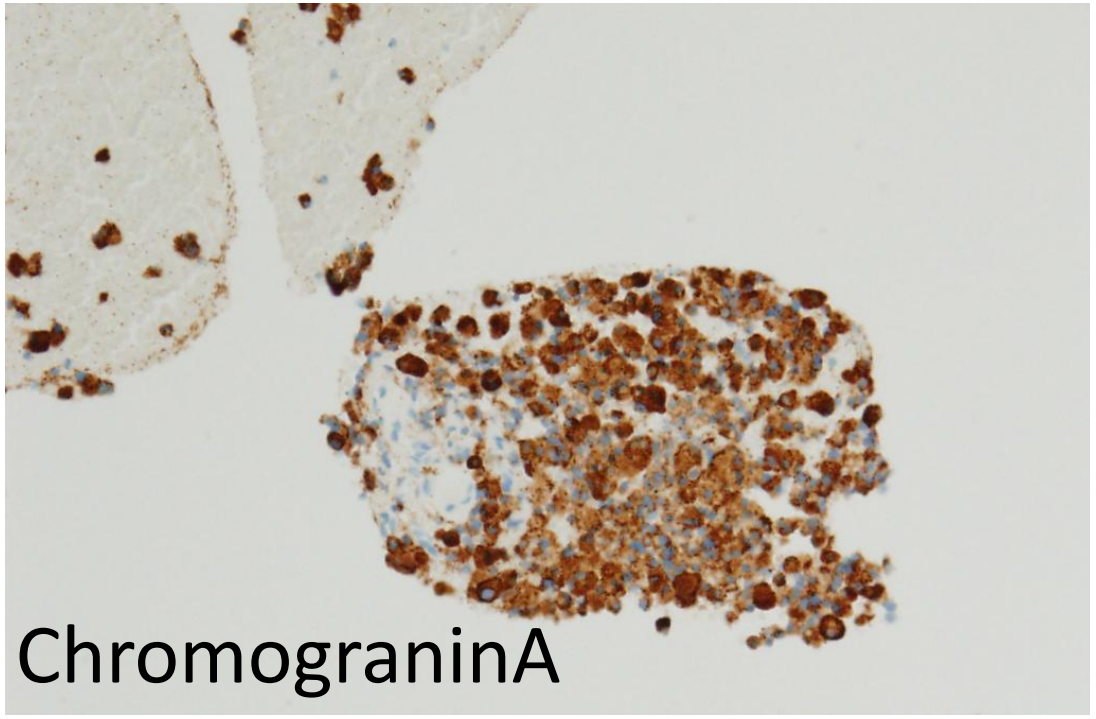

ChromograninA

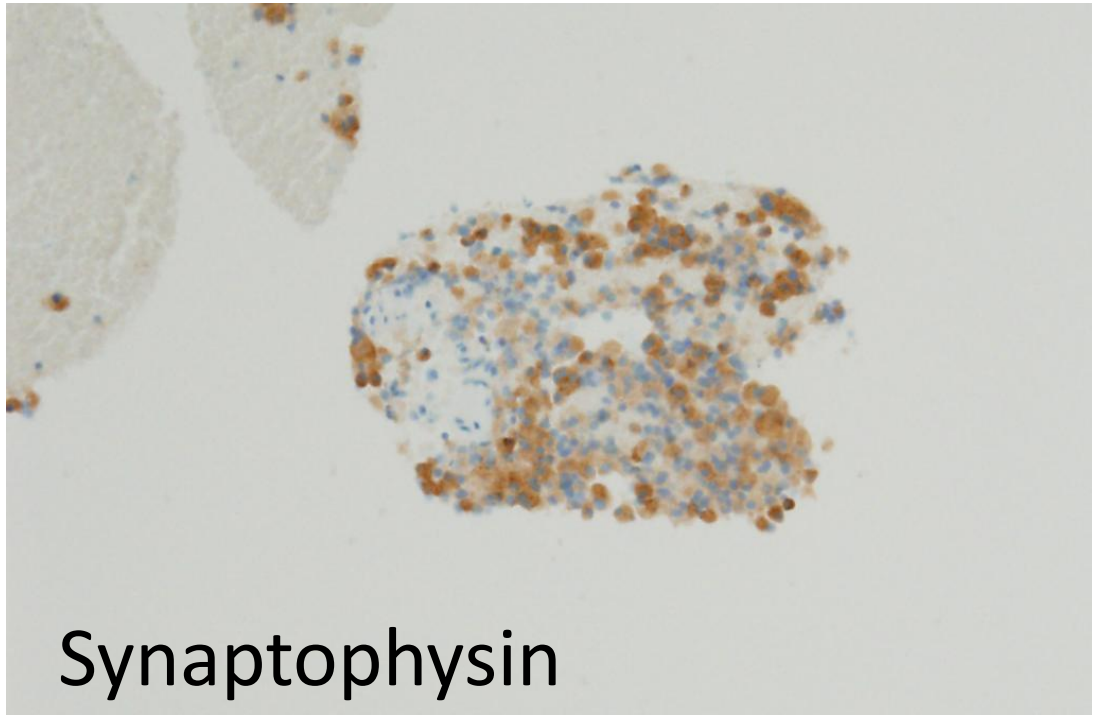

Synaptophysin

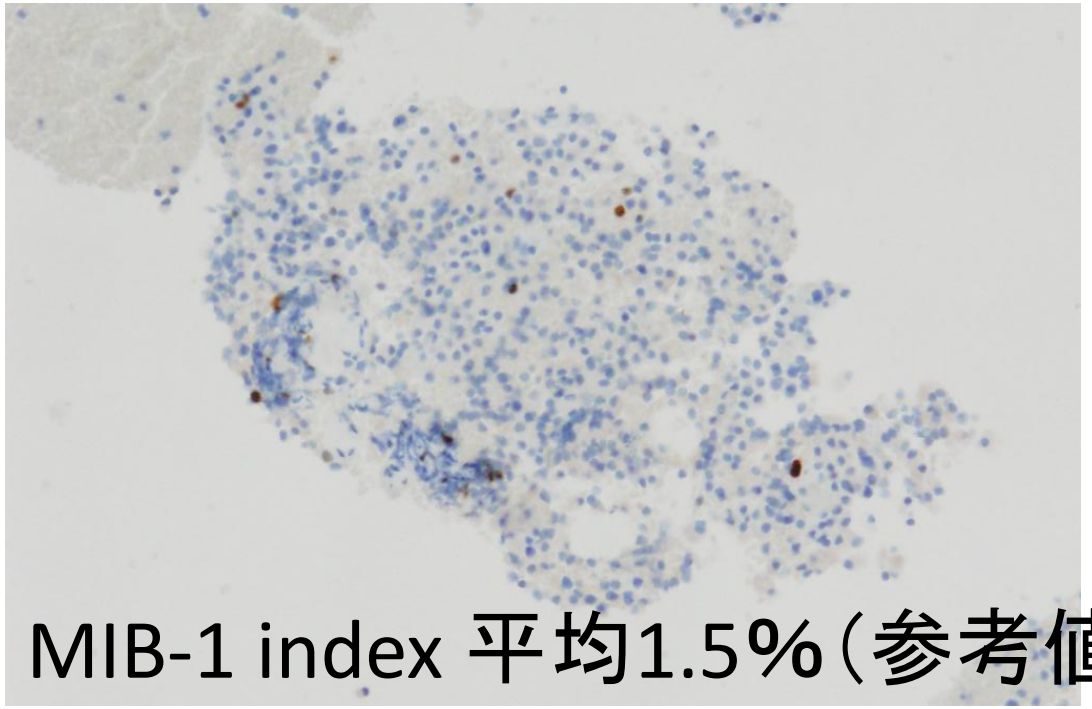

MIB-1 index 平均1.5%（参考値）

十二指腸生検検体
HE染色

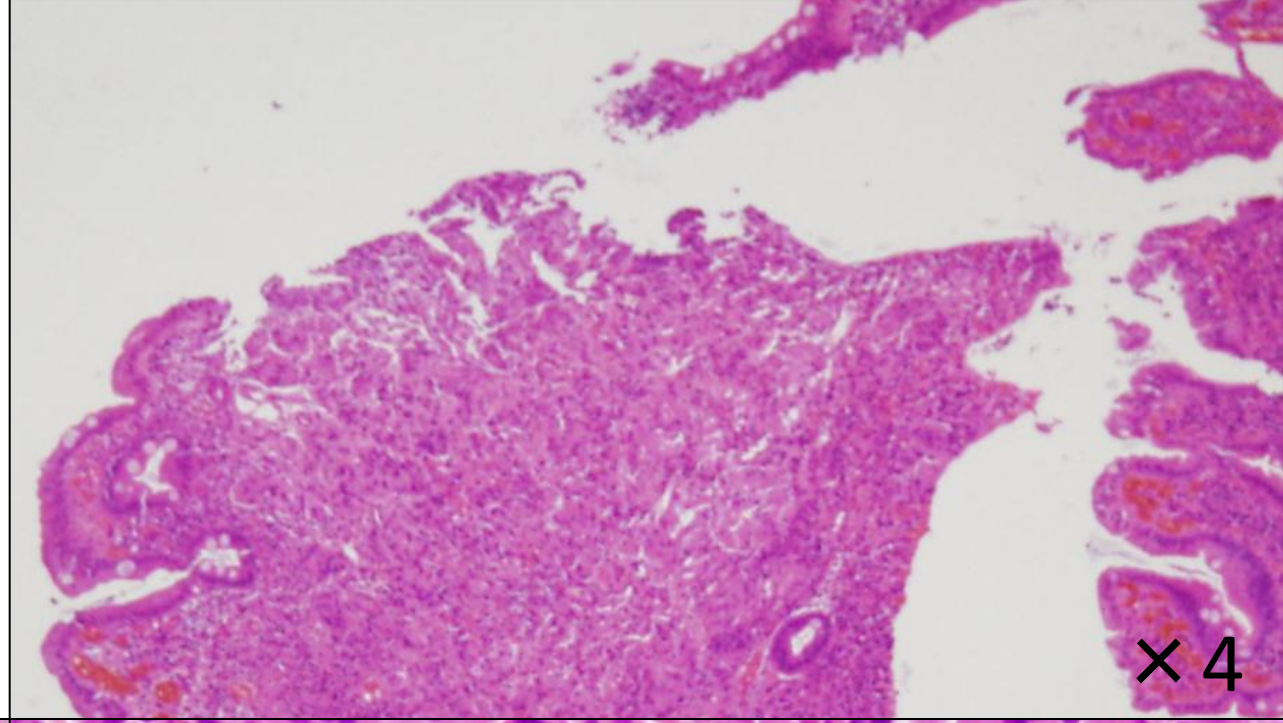

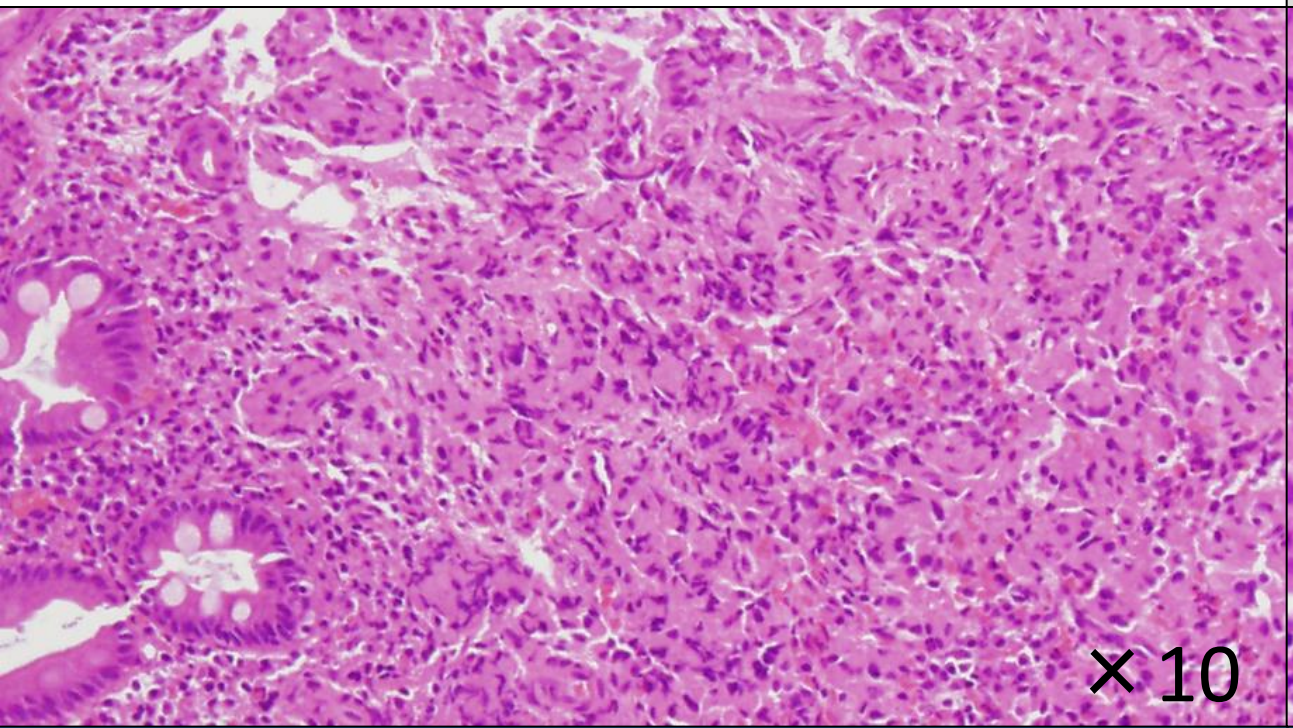

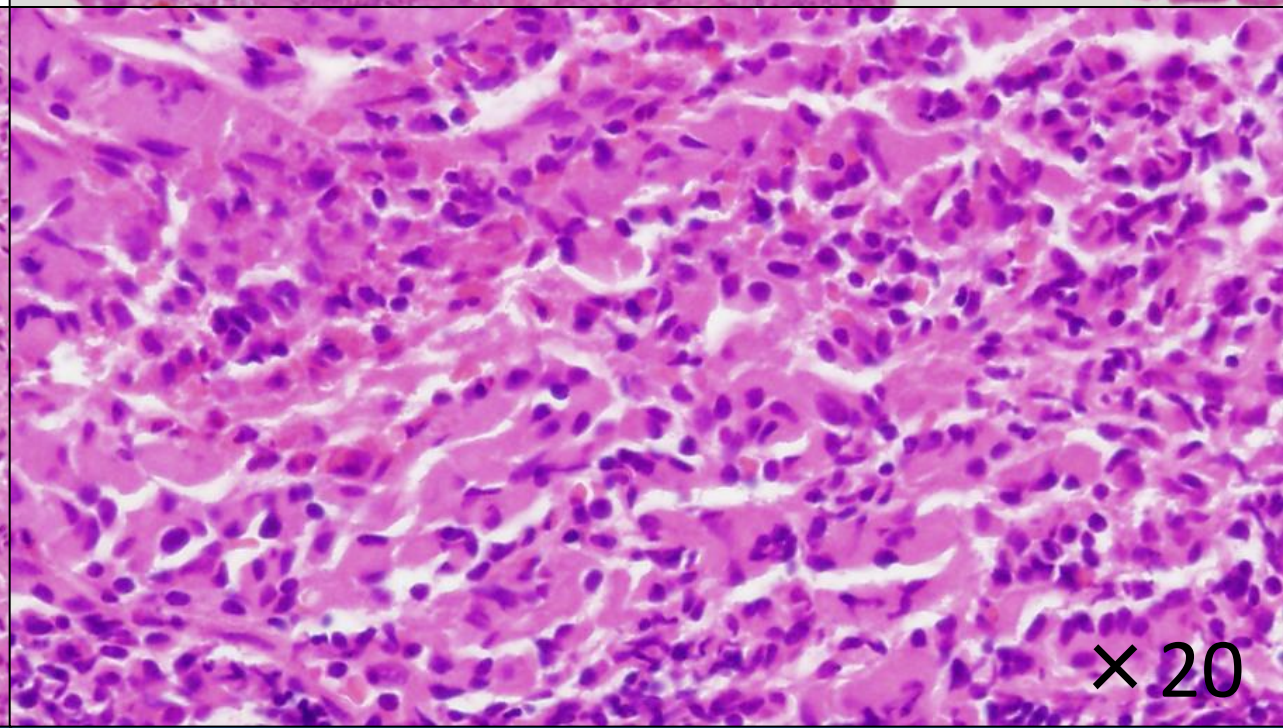

病理組織診断（EUS-FNA)

小型で核偏在性の細胞が増殖しています。核は類円形、均一で核異型は目立ちません。類円形細胞GIST、神経内分泌腫瘍が鑑別に挙がります。
免疫染色：AE1/AE3(+)、CD56(+)、chromograninA(+)、synapyophisin(+)、CD34(-)、c-kit(-)、S-100(-)、αSMA(-)、GATA3（-）
以上の所見から神経内分泌腫瘍と診断します。核分裂の増加は目立ちません。WHO2019 でいうNET G1、大腸癌取り扱い規約でいうcarcinoid tumor に相当する腫瘍の可能性が高いと考えますが、NEC の一部を見ている可能性があります。
生検組織での組織型の判定は困難です。MIB-1 index は平均1.5%（参考値）

解答

1.正常腺上皮細胞

2.神経内分泌腫瘍（NET)

3.消化管間質腫瘍(GIST)

4.小細胞癌

5.悪性リンパ腫

6.腺癌

神経内分泌腫瘍とWHO分類2019（一部抜粋）

分類名	分化度	Grade	核分裂数（/2㎜）	Ki-67指数
NET,G1	高分化	Low	<2	<3%
NET,G2		Intermediate	2-20	3-20%
NET,G3		High	>20	>20%
NEC,SCNEC	低分化	High	>20	>20%
NEC,LCNEC		High	>20	>20%
MiNEN	高分化or低分化	Variable	Variable	Variable

NEN: neuroendocrine neoplasm

WHO分類の変遷

WHO分類 第3版 (2000)	WHO分類 第4版 (2010)	WHO分類 第5版 (2019)	日本の組織学的分類 〔胃癌取扱い規約第15版 (2017), 大腸癌取扱い規約 第9版(2018)〕
well differentiated endocrine tumor (WDET)	neuroendocrine tumor (NET) G1 G2	neuroendocrine tumor (NET) G1 G2 G3	カルチノイド腫瘍
poorly differentiated endocrine carcinoma/ small cell carcinoma (PDEC)	neuroendocrine carcinoma (NEC) small cell type large cell type	neuroendocrine carcinoma (NEC) small cell type large cell type	内分泌細胞癌 小細胞型 大細胞型 腺内分泌細胞癌
mixed endocrine-exocrine cell neoplasm (MEEN)	mixed adenoneuroendocrine-carcinoma (MANEC)	mixed neuroendocrine-non-neuroendocrine neoplasm (MiNEN)	

胃と腸 59巻 4号 pp. 608-609

消化管NEN

- 日本における新規患者数は人口10万人当たり3～5人
- 十二指腸NENのなかでNETが85%以上を占める
- 直腸、胃、十二指腸の順に発生し、やや男性に多い
- 十二指腸NETは球部と下行部に好発する
- 粘膜深層より発生、発育
- EUS-FNAが診断に有用

消化器内視鏡 36巻 4号
胃と腸　59(5) : 701-708, 2024

十二指腸の粘膜下腫瘍（SMT）の形態をとる非上皮性腫瘍

- gangliocytic paraganglioma
- GIST
- 神経鞘腫
- 平滑筋腫
- 脂肪腫
- リンパ管腫
- 血管腫
- 神経内分泌腫瘍など

NETの細胞所見

（細胞診ガイドライン消化器2015より一部抜粋）

- 腫瘍細胞は均一
- 細胞質境界は不明瞭
- 細胞質はライトグリーンに淡染
- 小型円形～類円形核で形質細胞様の偏在傾向
- 大小不同や核形不整はみられない
- 細～粗顆粒状（ごま塩状）クロマチン
- 小型あるいは大型の核小体を認める
- 平面的、シート状配列
- 粗な結合性の集塊
- ロゼット様配列やリボン状あるいは孤在性に出現

本症例

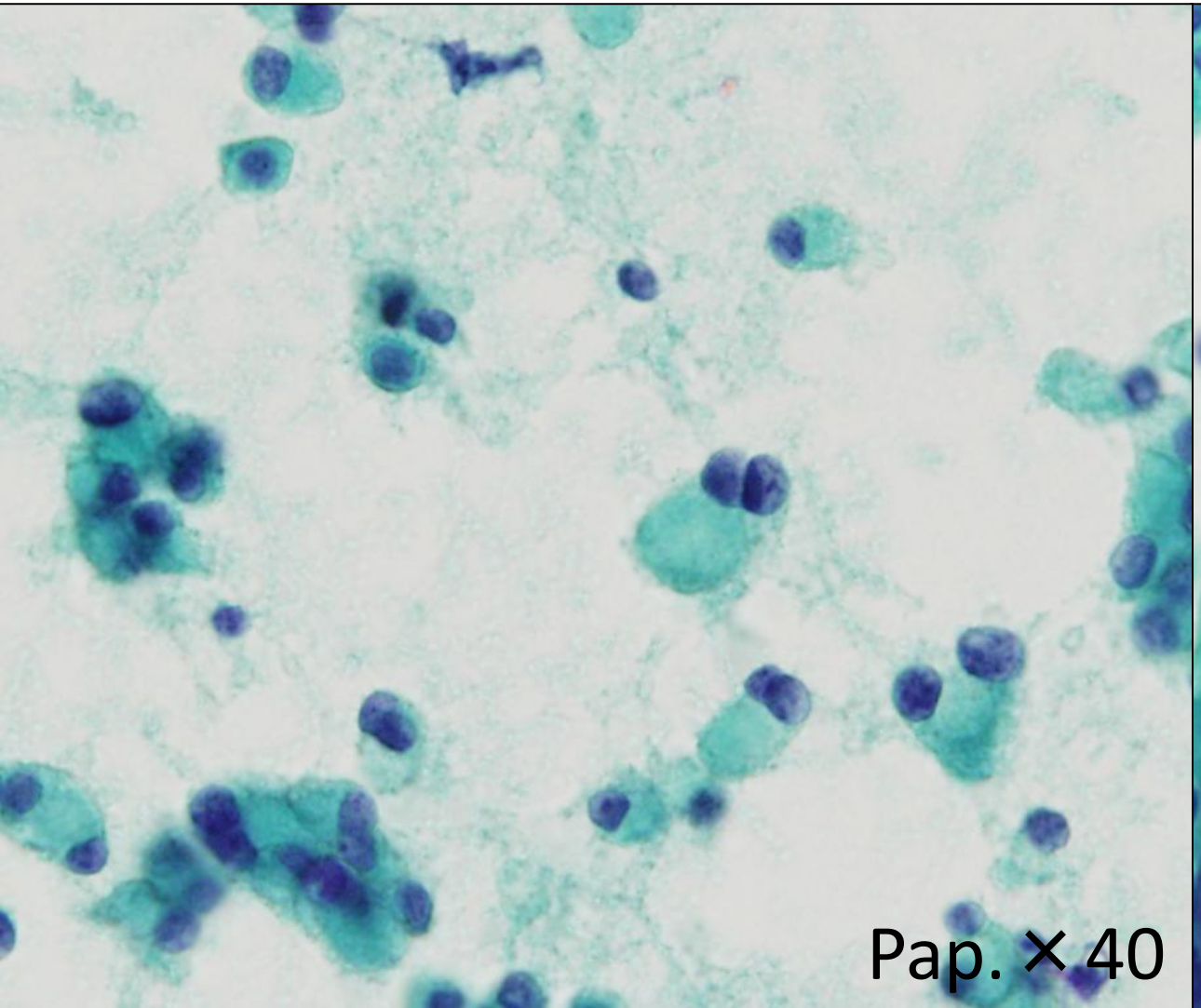

Pap. ×40

正常腺上皮細胞

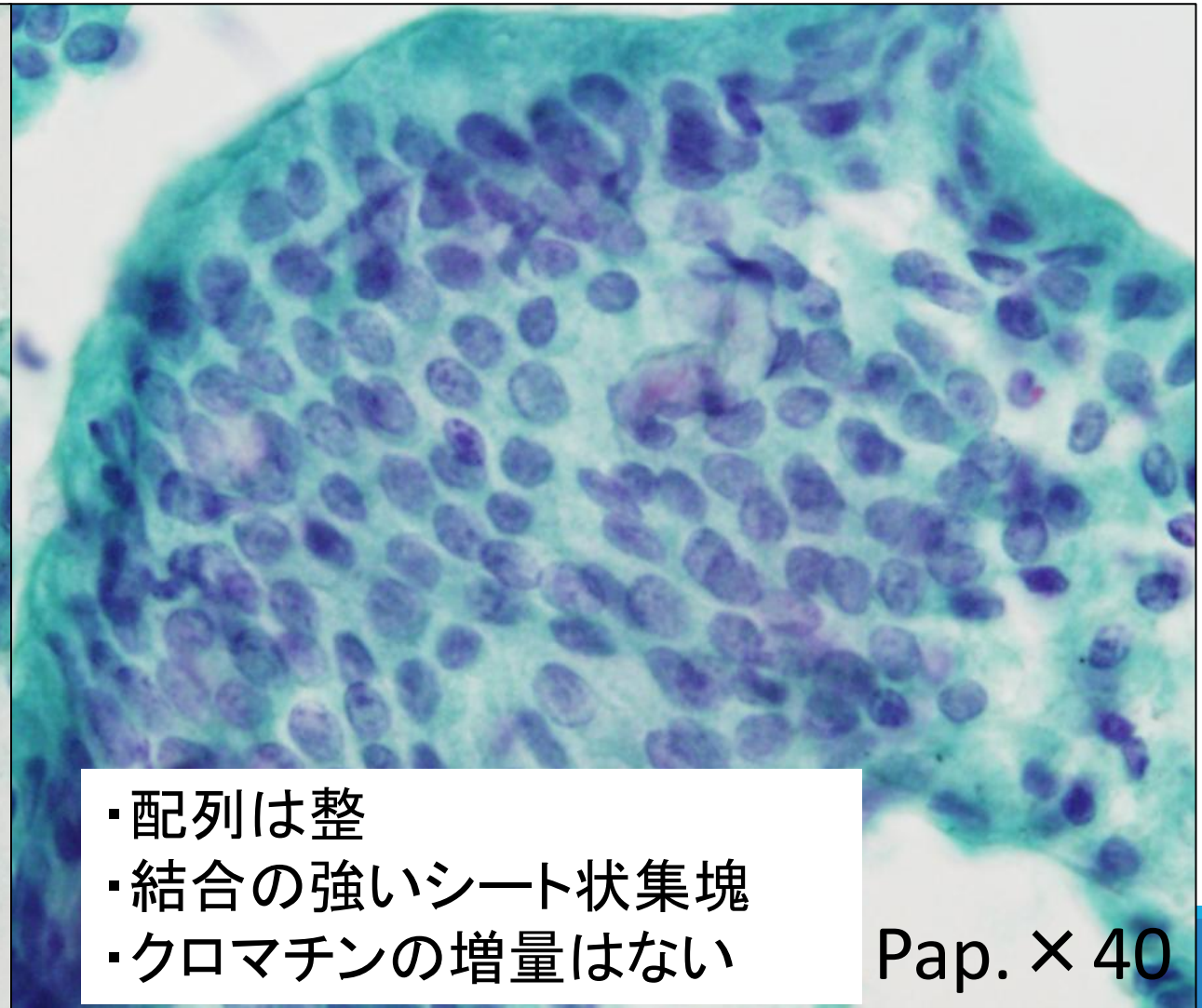

・配列は整
・結合の強いシート状集塊
・クロマチンの増量はない

Pap. ×40

本症例

消化管間質腫瘍（GIST)

熊本大学病院より提供

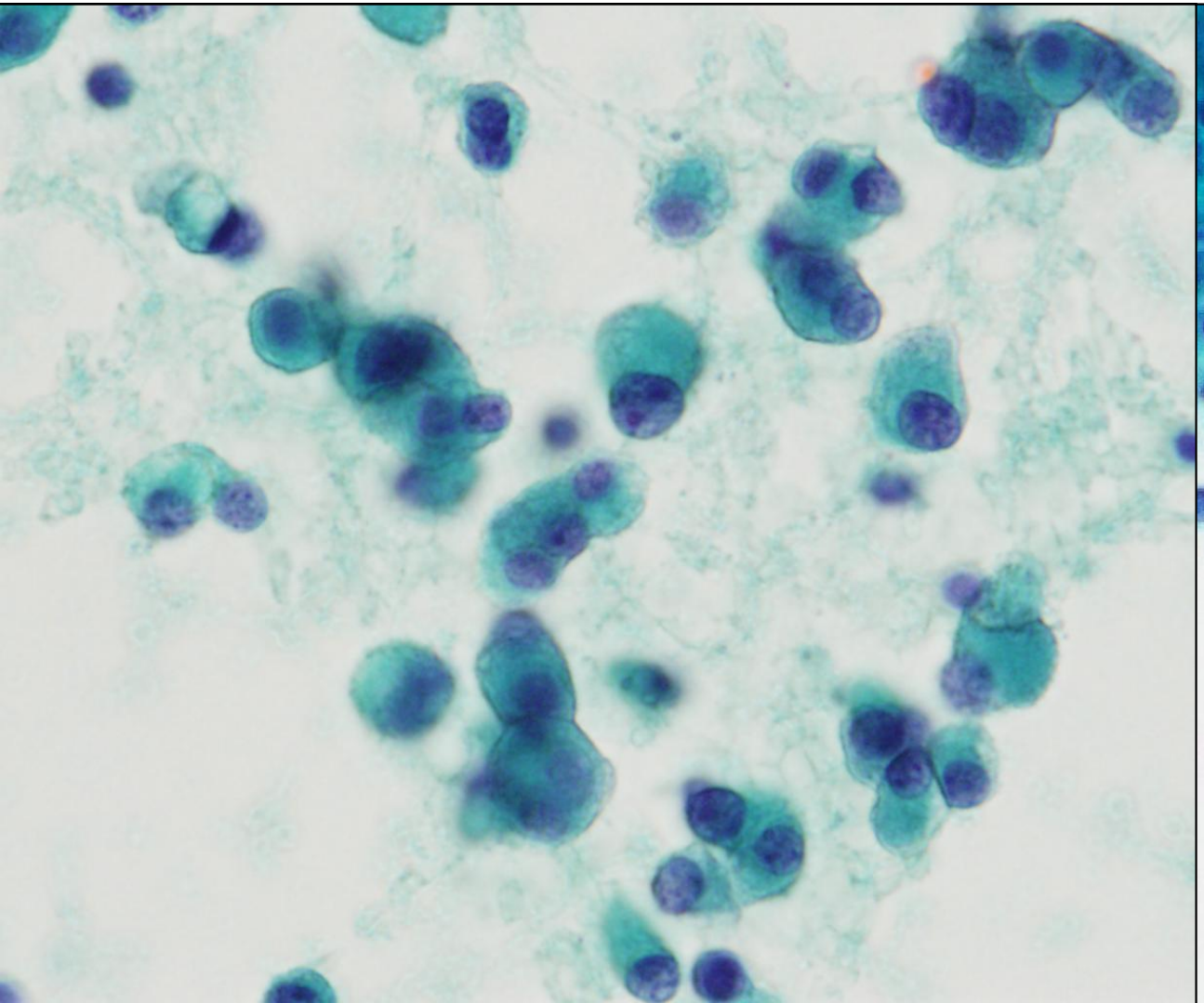

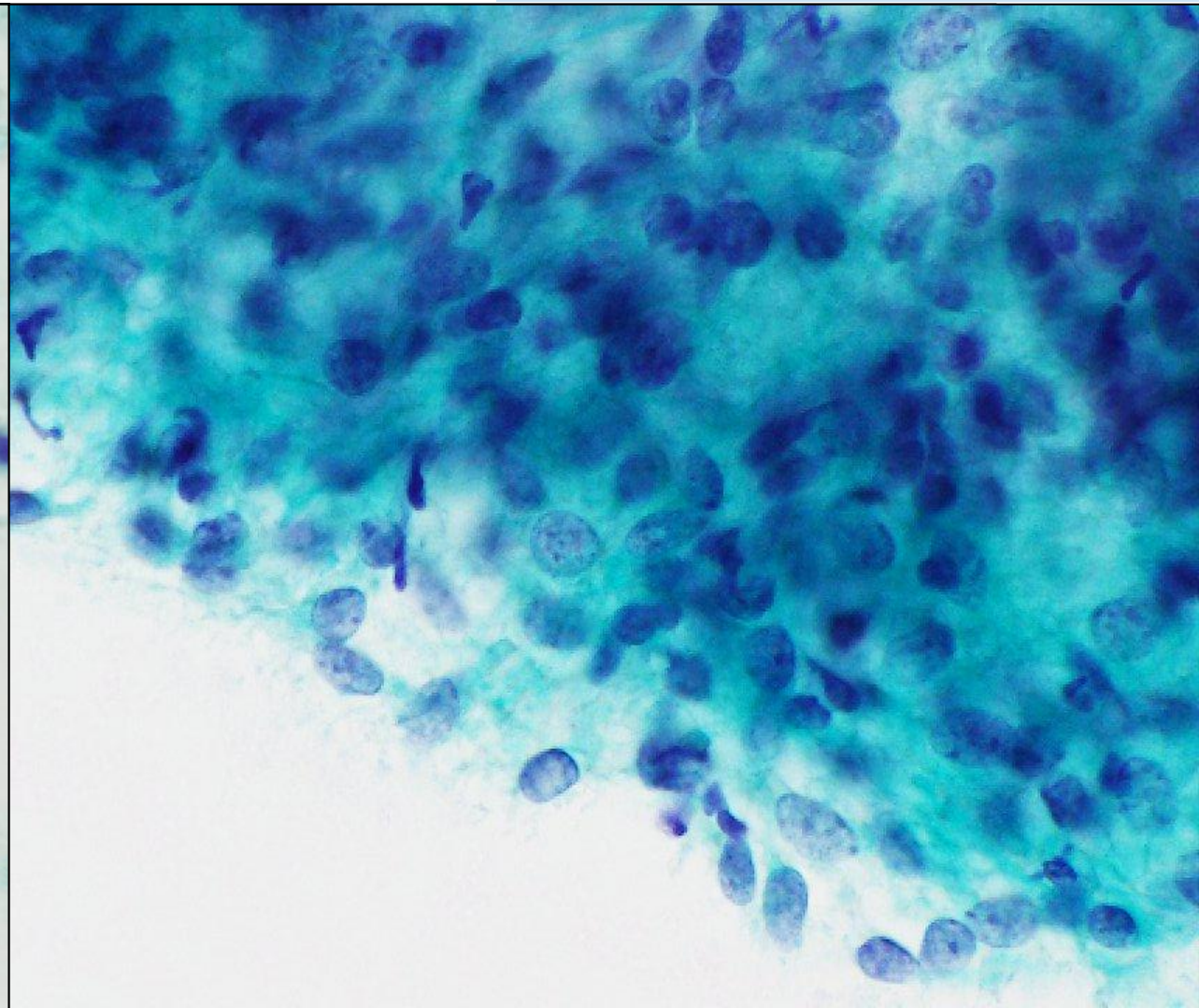

本症例

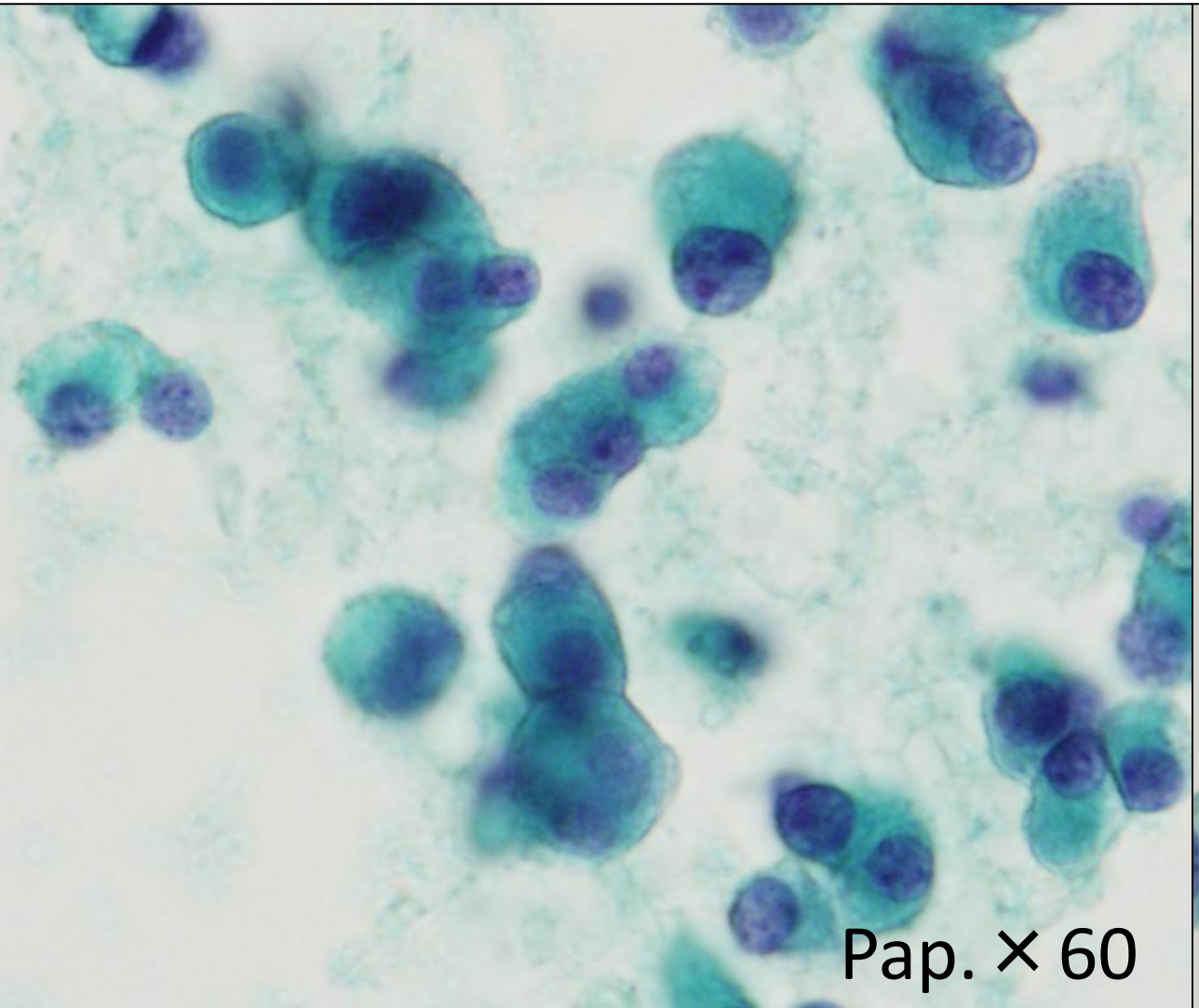

Pap. × 60

小細胞癌

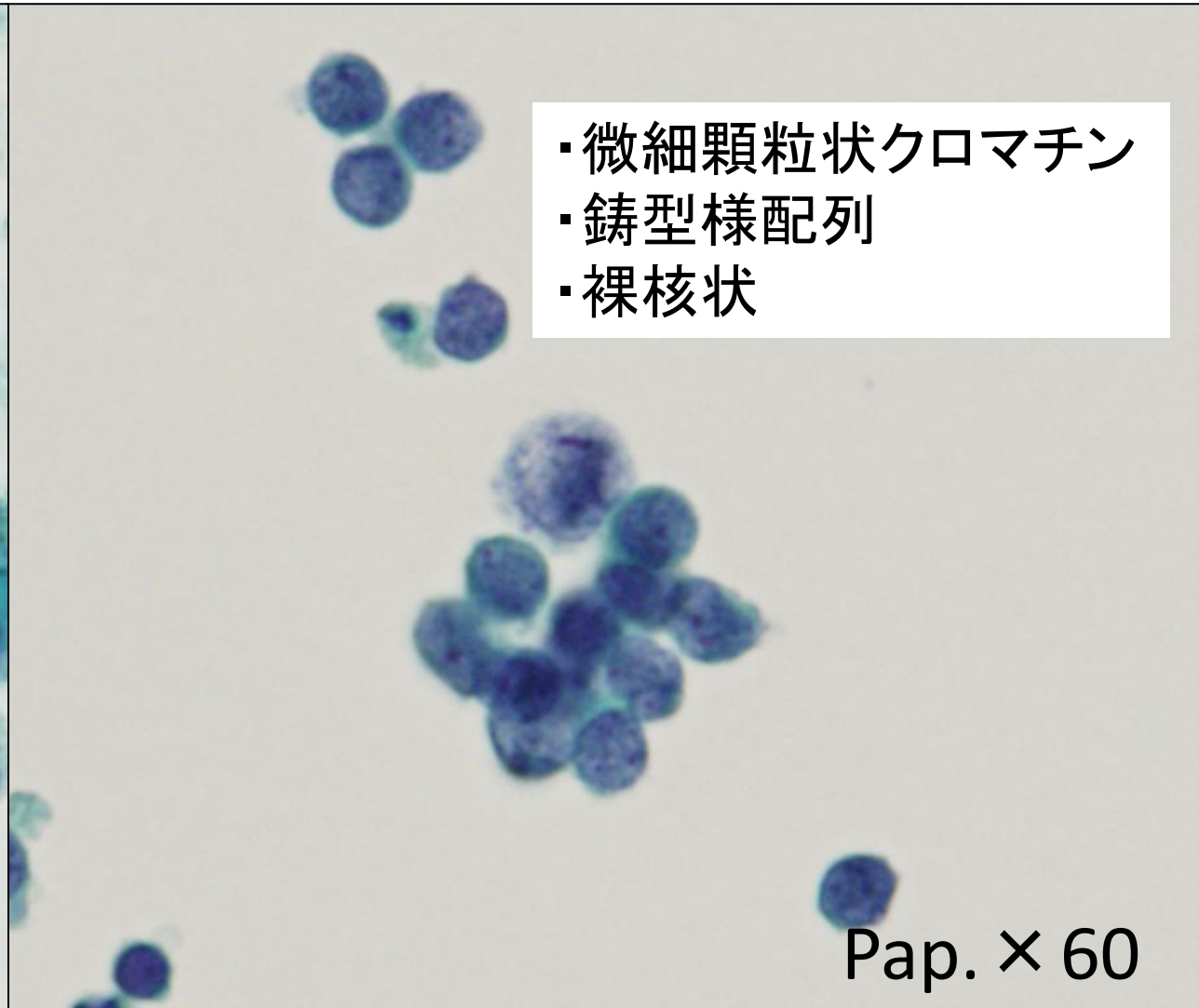

Pap. × 60

本症例

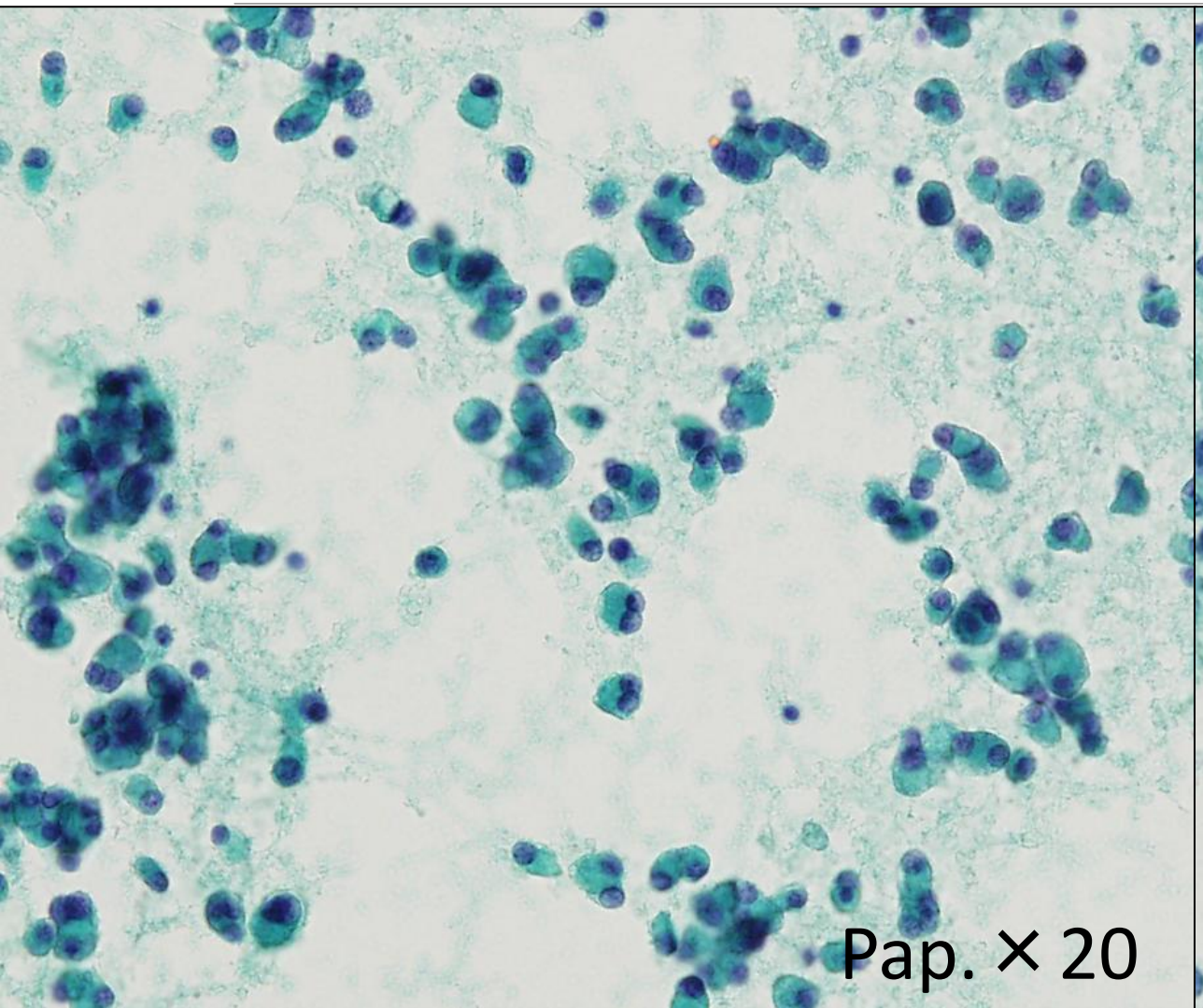

Pap.×20

悪性リンパ腫（DLBCL)

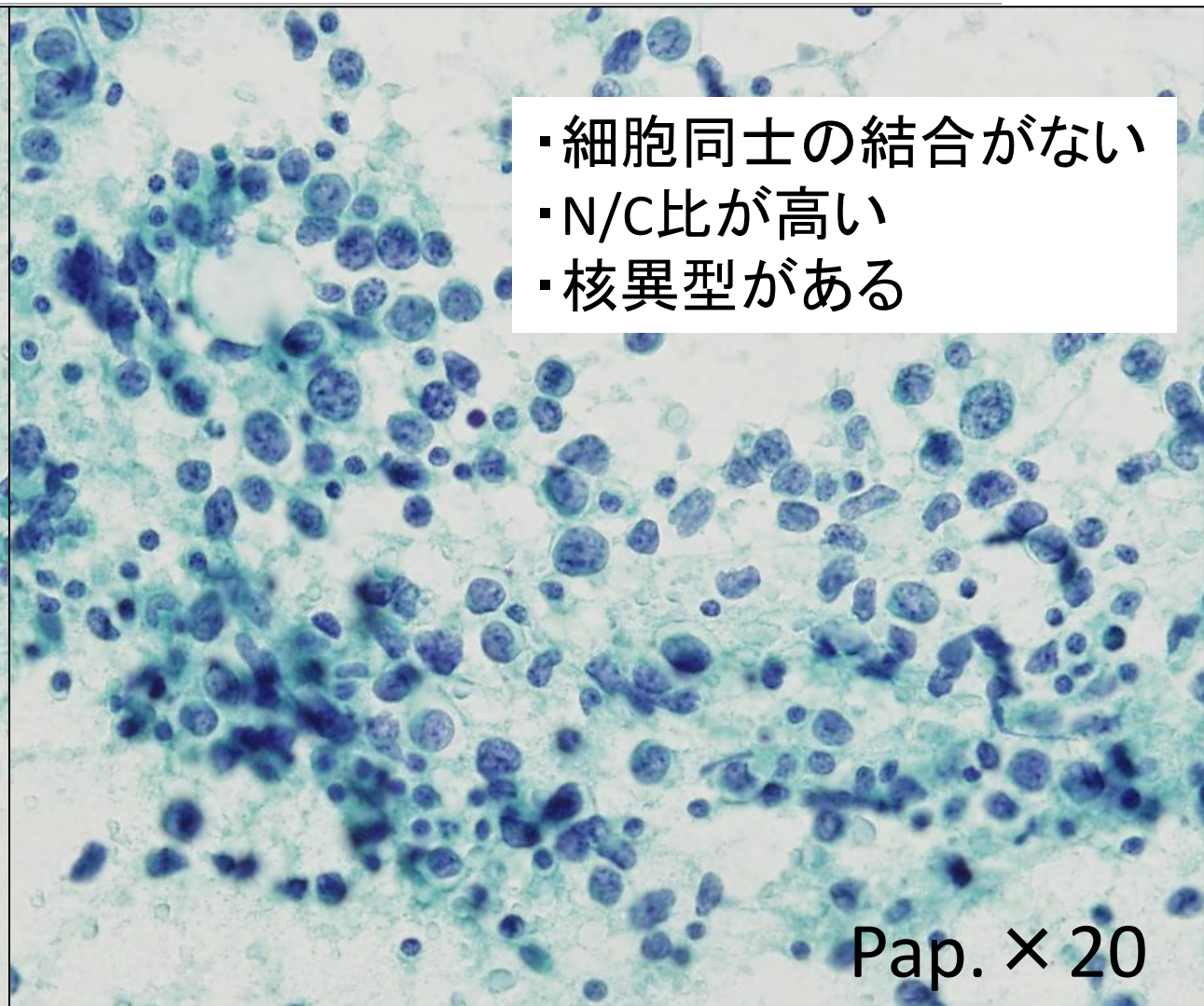

- 細胞同士の結合がない
- N/C比が高い
- 核異型がある

Pap.×20

本症例

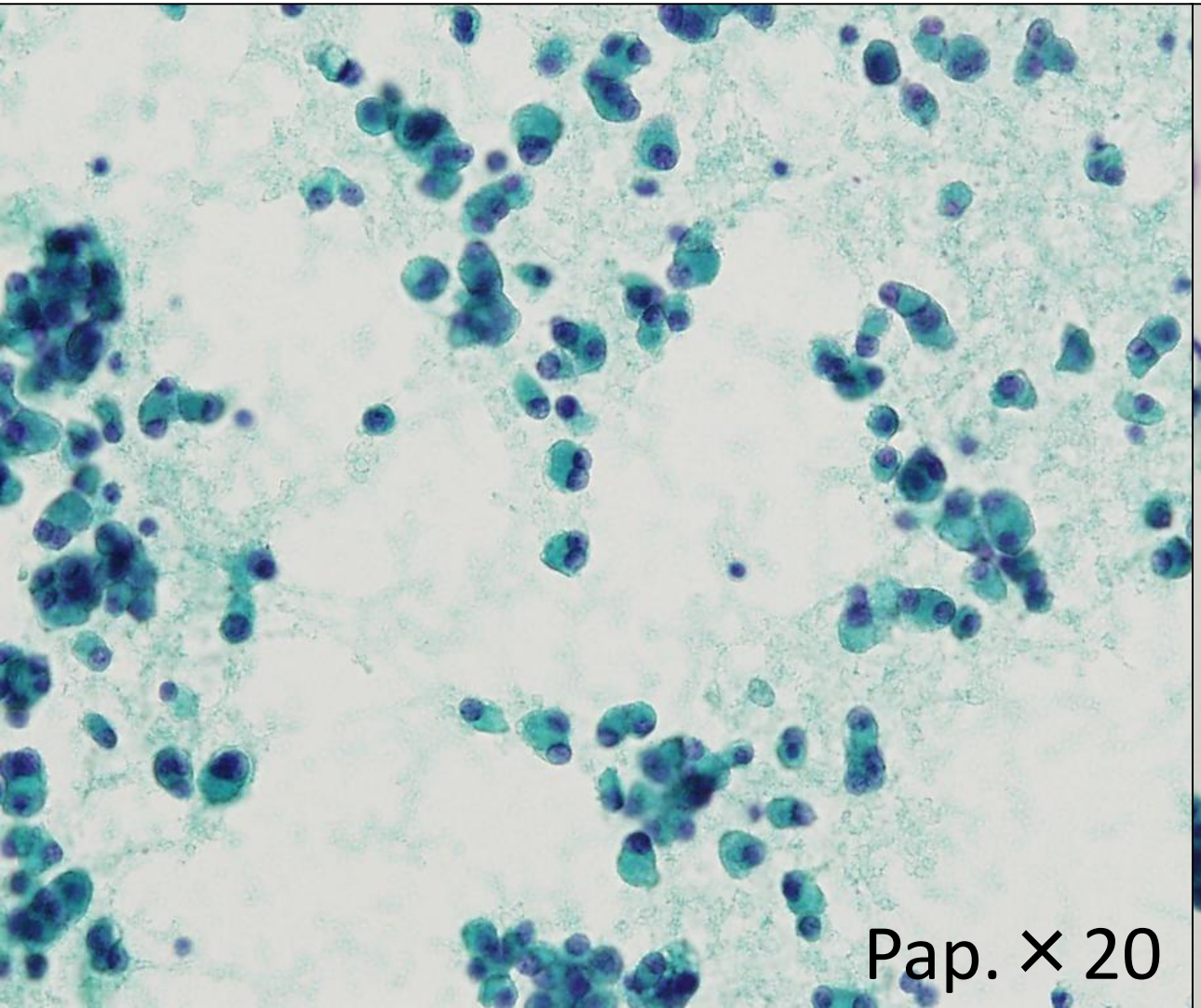

Pap. × 20

腺癌

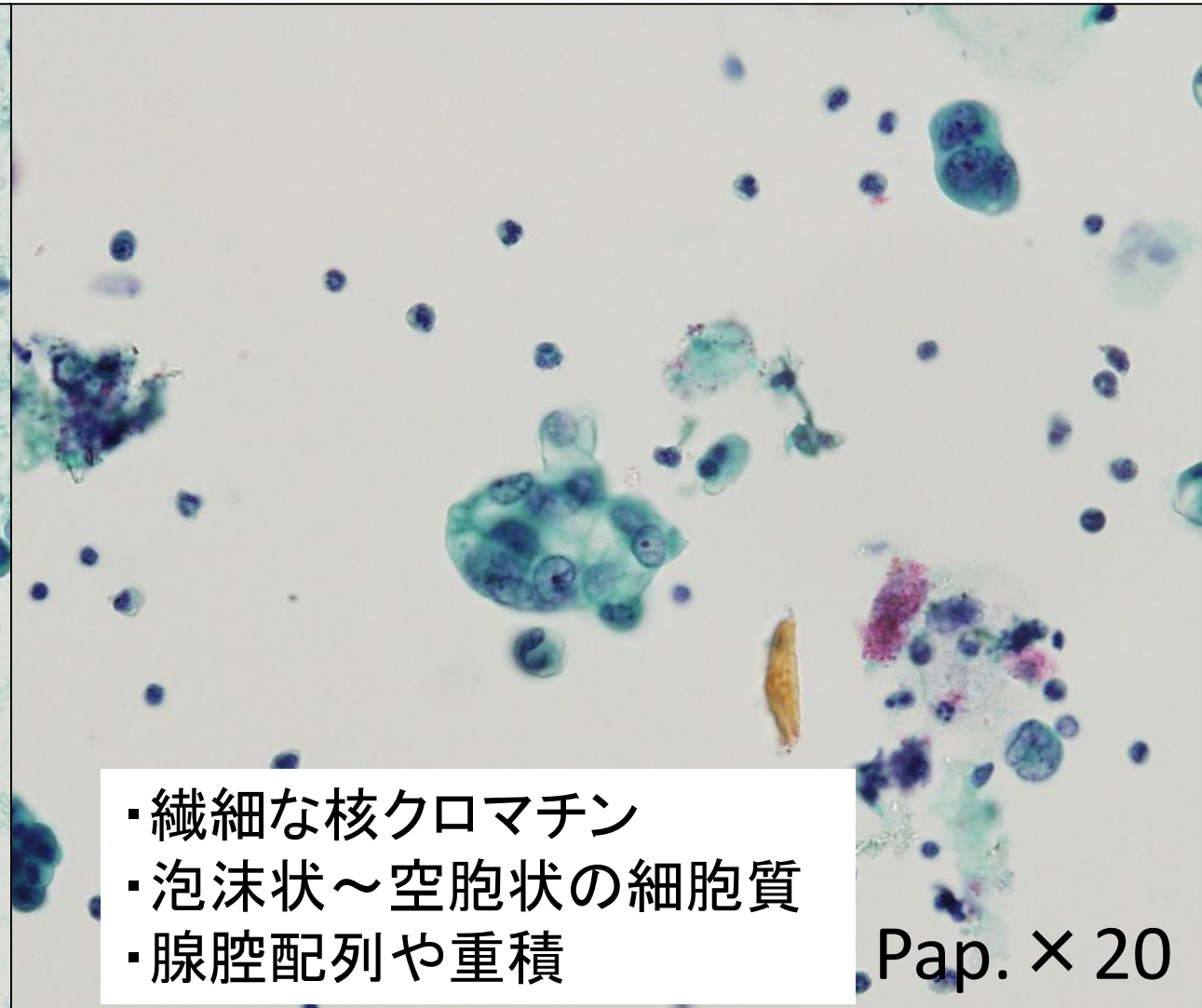

・繊細な核クロマチン
・泡沫状～空胞状の細胞質
・腺腔配列や重積

Pap. × 20

まとめ

・事前に臨床情報、鑑別疾患を確認しておく

・小型細胞からなる腫瘍を挙げられるようにしておく

・ROSEでは迅速な判断が求められるが、落ち着いて細胞所見を詳細に確認する

経過

2026/5/8に他院でロボット支援下に膵頭十二指腸切除術施行

術後病理組織：NET G1(Ki 1-2%/核分裂像については記載なし)

十二指腸乳頭部原発(33×19×15mm)で
水平脚病変(57×40×40mm)はリンパ節転移との診断

依頼情報

・GIST、神経鞘腫、NET、パラガングリオーマ等の可能性あり

・別途施行した上部消化管内視鏡で十二指腸乳頭部癌を疑う所見があり、転移性腫瘍の可能性もある